



**CURSO DE ODONTOLOGIA**

**JOÃO VICTOR GOUVÊA**

**O USO DO ULTRASSOM NA ENDODONTIA**

**Sinop/MT**

**2022**

**JOÃO VICTOR GOUVÊA**

**O USO DO ULTRASSOM NA ENDODONTIA**

Trabalho de Conclusão II de Curso apresentado à Banca Avaliadora do Departamento de Odontologia, da UNIFASIPE, como requisito parcial para obtenção do título de Bacharel em Odontologia.

Orientador(a): Fabricio Rutz

**Sinop/MT  
2022**

**JOÃO VICTOR GOUVÊA**

**O USO DO ULTRASSOM NA ENDODONTIA**

Trabalho de Conclusão de Curso apresentado à Banca Avaliadora do Curso de Odontologia - UNIFASIPE, Centro Universitário de Sinop, como requisito parcial para obtenção do título de Bacharel em Odontologia.

Aprovado em \_\_\_/\_\_\_/\_\_\_

---

**FABRICIO RUTZ**

Professor(a) Coorientador(a)  
Departamento de Odontologia - UNIFASIPE

---

**JULIO CEZAR CHIDOSKI FILHO**

Professora da Disciplina  
Departamento de Odontologia - UNIFASIPE

---

**XXXXXXXXXX**

Professor(a) Avaliador(a)  
Departamento de Odontologia - UNIFASIPE

---

**JULIO CEZAR CHIDOSKI FILHO**

Coordenador do Curso de Odontologia  
Departamento de Odontologia - UNIFASIPE

**Sinop/MT  
2022**

## **DEDICATÓRIA**

Dedico este trabalho a Deus; sem Ele eu não teria capacidade para desenvolver este trabalho.

## **AGRADECIMENTO**

Aos meus pais, que me ajudaram a dar os primeiros passos na vida;

Ao professor orientador, que me orientou de forma objetiva para obter êxito neste trabalho;

A todos que, direta e indiretamente, contribuíram para a realização deste trabalho e permitiram o enriquecimento de minha aprendizagem.

*“Quem me oferece sua  
gratidão como sacrifício honra-  
me, e eu mostrarei a salvação de  
Deus ao que anda nos meus  
caminhos”*

*(Salmos 50:23)*

GOUVÊA, João Victor. O Uso Do Ultrassom Na Endodontia (Tea),28 pag. Trabalho de Conclusão de Curso – Centro Educacional Fasipe - UNIFASIPE

## **RESUMO**

O uso do ultrassom trouxe avanços importantes na Odontologia, destacando-se na Endodontia, onde também vem apresentando avanços significativos em várias técnicas, como limpeza, acesso à câmara pulpar, desinfecção, obturação e modelagem. Presentemente, o emprego dos ultrassons tem se destacado, tornando-se um equipamento indispensável nas várias áreas de abordagem dentro da Endodontia. Sendo assim, este estudo mostra-se primordial para ressaltar, de forma fundamentada em pesquisas científicas, as vantagens do uso do ultrassom na Endodontia. É um estudo de revisão bibliográfica, produzido a partir de publicações disponíveis no período 2016 a 2022. Constituíram fontes de pesquisa, os artigos indexados na base de dados do Scielo, Google Acadêmico, com os quais se buscou evidenciar que a utilização do ultrassom apresenta bons resultados na grande maioria dos estudos. O uso de ultrassons em Endodontia configura-se como um meio auxiliar de tratamento eficaz, agindo como coadjuvante para favorecer tratamento de sucesso.

**Palavras-chave:** Ultrassom; Canal radicular, Endodontia.

GOUVÊA, João Victor. O Uso Do Ultrassom Na Endodontia (Tea),28 pag. Trabalho de Conclusão de Curso – Centro Educacional Fasipe - UNIFASIPE

## **ABSTRACT**

The use of ultrasound has brought important advances in dentistry, especially in Endodontics, where it has also shown significant advances in various techniques, such as cleaning, access to the pulp chamber, disinfection, filling, and modeling. At present, the use of ultrasound has stood out, becoming an indispensable equipment in the various areas of approach within Endodontics. Thus, this study is essential to highlight, based on scientific research, the advantages of the use of ultrasound in Endodontics. It is a bibliographic review study, produced from publications available in the period 2016 to 2022. The articles indexed in the Scielo database, Google Scholar, were the sources of research, with which we sought to show that the use of ultrasound presents good results in most studies. The use of ultrasound in Endodontics is an effective auxiliary means of treatment, acting as an adjunct to favor successful treatment.

**Key words:** Ultrasound, Root Canal, Endodontics.

## **TABELA DE FIGURAS**



Figura 01 – Efeito causado pelo ultrassom na solução irrigadora.....	18
Figura 02 – Modelo de Ponteira.....	19
Figura 03: Grupo Controle. ....	19
Figura 04 :Grupo da Irrigação Manual. ....	20
Figura 05: Grupo da Irrigação Ultrassônica Passiva, evidenciando ausência de Ca(OH) <sub>2</sub> . .....	21
Figura 06: Vibração ultrassônica simultânea até completar a remoção do núcleo/pino .....	21

## **LISTA DE ABREVIATURAS E SIGLAS**

**Scielo** - (*Scientific Eletronic Library On-Line*)

**PUI**- Irrigação Passiva Ultrassónica

**Naocl** - Hipoclorito de Sódio

**PMCC**- Paramonoclorofenol Canforado

**EDTA** - Ethylenediaminetetraacetic Acid

**Técnica SISU** - Sistema Integrado e Simultâneo de Ultrassom

## SUMÁRIO

<b>1.INTRODUÇÃO .....</b>	<b>12</b>
Procedimentos Metodológicos .....	14
<b>2 REVISÃO DE LITERATURA.....</b>	<b>16</b>
2.1 Histórico Do Ultrassom Na Endodontia.....	16
2.2 Avanços Tecnológicos Do Ultrassom Para A Endodontia.....	17
<b>2.3 Técnicas Na Utilização Do Ultrassom Na Endodontia.....</b>	<b>18</b>
2.4 Indicações E Contraindicações .....	23
<b>3. ANÁLISE E INTERPRETAÇÃO DOS DADOS .....</b>	<b>25</b>
<b>CONSIDERAÇÕES FINAIS.....</b>	<b>29</b>
<b>REFERÊNCIAS .....</b>	<b>30</b>

## 1.INTRODUÇÃO

O ultrassom é caracterizado por uma frequência sonora de 16-20kHz, sendo acima do alcance auditivo humano. Para a produção dessa energia de som, existem dois métodos básicos que podem ser utilizados. O primeiro baseia-se no princípio piezoelétrico, em que utilizando um cristal, com a aplicação de uma carga elétrica, muda-se sua dimensão, sendo essa deformação convertida em oscilações mecânicas que não produzem calor. O segundo método é a magnetoestrição, que parte do princípio de converter energia eletromagnética em energia mecânica, através de tiras de metal magnetoestrutivas, posicionadas em uma peça de mão, onde são submetidas a um campo magnético que produz vibrações.<sup>1</sup>

O uso de ultrassom assim como qualquer tratamento e/ou técnica, possui suas vantagens e desvantagens, no entanto, as vantagens sobressaem-se na utilização de vibrações sonoras, sendo atualmente, seu uso recomendado no tratamento de Endodontia, pois acompanhado de outra técnica ou até mesmo sozinho, favorece perda mínima na estrutura dentária, diminuição do tempo do tratamento, menor risco de perfurações ou fraturas radiculares e redução da fadiga do profissional. Resultados estes comprovados através de estudo realizado em aparelhos ultrassônicos Profi –Endo<sup>®</sup> (Dabi –Atlante, Ribeirão Preto, SP) e Cavi-Endo<sup>®</sup> (Dentsply IND., York, P.A, EUA) através de radiografias obtidas durante a remoção de núcleos metálicos fundidos e o tratamento de canais radiculares.<sup>2</sup>

A utilização de tratamento endodôntico não cirúrgico permite a preservação dentária para futura reabilitação da função natural do dente no aparelho estomatognático, assim como eliminar a patologia pulpar. Na Endodontia, uma das áreas da Odontologia que mais evoluiu, este resultado deve-se à constante busca por novas tecnologias, trazendo, assim, benefícios para toda área científica, com a elaboração de novas instrumentações, na busca de melhor qualidade e facilidade aos tratamentos.<sup>2</sup>

O tratamento endodôntico tem como objetivo a modelagem, limpeza e obturação do sistema de condutos radiculares. E, para que o tratamento obtenha o resultado esperado, é imprescindível o preparo correto da cirurgia de acesso, identificando a localização da entrada dos condutos radiculares, sendo essencial o domínio da morfologia do sistema de condutores, pelo profissional odontólogo. Um dos desafios da Endodontia refere-se à localização dos canais radiculares, principalmente em situações com deposição de dentina secundária calcificada e entrada dos condutos obstruída. A viabilidade do uso do ultrassom associado à visualização do campo ampliado por meio de microscópio operatório (MO) têm somado no domínio do desgaste controlado da dentina radicular.<sup>3</sup>

Para maior precisão da cirurgia de acesso, o ultrassom tem se apresentando um grande aliado, isso se dá em razão das pontas ultrassônicas apresentarem vantagens na remoção de cálculos pulpares, localização de canais radiculares calcificados e ativação da irrigação, permitindo, assim, um refinamento do processo cirúrgico.<sup>3</sup>

Como problemática esse estudo, discute-se o acesso para a visualização da entrada dos canais como etapas do tratamento endodôntico mais importantes, sendo assim, sua execução deve permitir a acessível entrada dos instrumentos, sendo, algumas vezes, necessária a modificação da forma do contorno. A problemática deste trabalho responderá a seguinte questão: Quais as vantagens e desvantagens na utilização do ultrassom na Endodontia?, norteando, assim, sua aplicabilidade para os profissionais dentistas.

Assim, o presente estudo justifica-se pelos grandes desafios que a Endodontia traz aos profissionais que buscam eficácia no tratamento associado à procura por métodos cada vez menos invasivos. Com o avanço constante da tecnologia, trazendo novas ferramentas facilitadoras, como o ultrassom, torna-se primordial a exposição desse método, demonstrando, através de pesquisas científicas, sua eficiência ou não, norteando os profissionais na escolha correta de instrumentos de trabalho que realmente alcancem os resultados propostos.<sup>2</sup>

Portanto, o presente estudo justifica-se pelo ensejo da busca e compartilhamento de conhecimento teórico e científico, referente ao uso do ultrassom na Endodontia, como instrumento tecnológico, que agrega maior qualidade ao tratamento e otimização do tempo para profissional. Observa-se, ainda, que essa ferramenta - mesmo que já em estudo há décadas, seu aperfeiçoamento e novos métodos - ainda apresenta pouca inserção nos consultórios odontológicos. Isso se dá, muitas vezes, pelo número limitado de pesquisas que demonstrem sua eficácia e norteiem os profissionais sobre as vantagens de seu uso nos tratamentos da Endodontia.<sup>3</sup>

Ressalta-se que um tratamento menos invasivo resulta em menor risco de complicações, reparos e diminuição do tempo de finalização do procedimento. Neste sentido, com a utilização do ultrassom, tem-se um grande aliado no alcance de resultados satisfatórios e com invasão mínima. De acordo com a premissa de que a mudança é necessária para busca da excelência, a inserção da tecnologia dentro dos procedimentos padrões é inevitável para o alcance de resultados cada vez melhores.

Logo, o objetivo deste estudo é o de apresentar as vantagens e desvantagens do uso do ultrassom na Endodontia, no anseio do entrelaçamento de procedimentos com ferramentas tecnológicas. E no propósito de atingir o objetivo geral e a sua complementação de acordo com as etapas seguintes, os objetivos específicos são: (i) Apresentar o histórico do ultrassom na Endodontia. (ii) Destacar os avanços tecnológicos que o ultrassom trouxe no tratamento endodôntico, (iii) Descrever as principais técnicas na utilização do ultrassom na Endodontia, (iv) Ressaltar as indicações e contra-indicações do uso do ultrassom na Endodontia.

### **Procedimentos Metodológicos**

A revisão de literatura é qualificada por fundamentos teóricos que norteiam um trabalho acadêmico. Para a realização desta revisão de literatura, foram utilizados, como base científica, a média de dez artigos científicos a respeito do tema O Uso do ultrassom na Endodontia, encontrados em plataformas *online* como Scielo (*Scientific Electronic Library Online*) e Google acadêmicos, publicados no período entre 2016 e 2022.

Como critérios de inclusão para a escolha dos materiais utilizados, foram realizadas pesquisas e leitura online de resumos para seleção e exclusão, utilizando palavras-chave como: Endodontia, Ultrassom, energia sonora entre outras. Como critérios de exclusão, os artigos publicados antes de 2016.

## **2 REVISÃO DE LITERATURA**

### **2.1 Histórico Do Ultrassom Na Endodontia**

O ultrassom é baseado em uma energia sonora com frequência superior a 20 KHz, sendo indetectável pelo ouvido humano. A sua utilização na Odontologia ocorreu, inicialmente, em preparo de cavidades, na busca de procedimentos menos invasivos, no entanto, essa técnica caiu em desuso, devida à rapidez do preparo com instrumentos de mão com alta rotação. Em 1957, Johnson e Wilson utilizaram o ultrassom na remoção de cálculo gengival e biofilme das superfícies dos dentes, apresentando menor trauma ao paciente, devido à diminuição de danos nos tecidos gengivais.<sup>4</sup>

No entanto, na Endodontia, iniciou-se através de Richman, empregando o aparelho em profilaxia periodontal, sendo necessária adaptação de uma ponta específica (PR30) com finalidade endodôntica, agindo como instrumento auxiliador na instrumentação do canal radicular. Porém, devido à ausência de irrigação no processo, houve o superaquecimento na estrutura dental, acarretando o desuso do ultrassom.<sup>4</sup>

Em 1976, Howard Martin retornou a utilizar o ultrassom na Endodontia, voltado à promoção do preparo de canais radiculares. No entanto, averiguou que limas usadas no aparelho de ultrassom originavam oscilações de maior intensidade na ponta da lima, causando desgaste na parte apical do canal radicular e perfurações, inabilitando, mais uma vez, o seu uso.<sup>5</sup> Ao longo dos anos, novos estudos foram realizados, permitindo o desenvolvimento de novos aparelhos, permitindo mais agilidade e facilidade ao profissional dentista no acesso das cirurgias, remoção de instrumentos fraturados e retentores articulados, assim como na desobturação dos condutos nos retratamentos.<sup>6</sup>

O uso do ultrassom teve seu uso expandido na Endodontia nos anos 1980, após alcance de melhores resultados de irrigação do canal radicular, como a limpeza de detritos. O ultrassom,

através de suas vibrações, desencadeia estimulação de dois mecanismos de irrigação dentro do conduto, são eles: o streaming acústico, que atua na desinfecção e limpeza e a cavitação. A técnica de Irrigação Passiva Ultrassônica (PUI) é hoje considerada uma técnica confiável.<sup>7</sup>

## **2.2 Avanços Tecnológicos Do Ultrassom Para A Endodontia**

Estudos demonstram que os principais fatores para o sucesso do tratamento na Endodontia, estão voltados ao correto desbridamento, obturação do sistema de canais radiculares e desinfecção. Mas esse resultado pode ser prejudicado devido a alguns fatores como as calcificações pulpares, que impedem o acesso aos sistemas de canais, também acarretando a modificação da anatomia que desvia os instrumentos inseridos. Essa anormalidade pode ser decorrente de mudanças no fluxo sanguíneo, muitas vezes esse quadro é assintomático, podendo ser detectada pela descoloração clínica da coroa.<sup>5</sup>

As calcificações pulpares podem ser diagnosticadas por meio de métodos de radiografias como as periapicais, radiografias panorâmicas e radiografias interproximais. Outros métodos de diagnóstico de imagens também podem ser utilizados como, por exemplo, as tomografias computadorizadas de feixe cônico, que proporcionam um aumento da previsibilidade no acesso de canais calcificados.<sup>7</sup>

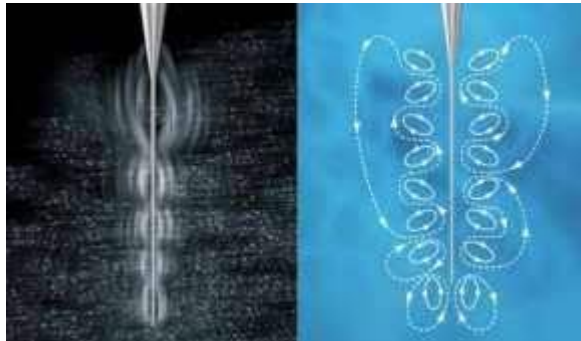
O tratamento de canal radicular, com presença de calcificações na polpa, é caracterizado com um tratamento com grau elevado de dificuldade, consumindo um longo período para sua execução, bem como exigindo elevado domínio técnico e conhecimento da morfologia. A habilidade técnica é imprescindível nesse processo devido ao grande risco de complicações iatrogênicas, decorrente de perfurações radiculares e desvios de canal, podendo resultar na perda do instrumento dental. Neste tratamento de remoção de calcificações na câmara pulpar, o uso de ultrassom auxilia no acesso aos canais radiculares, desobstruindo as áreas calcificadas.<sup>8</sup>

No tratamento endodôntico, os irrigantes agem como lubrificantes e realizam a limpeza da dentina contaminada, assim como a permeabilização do conduto radicular. No entanto, para que seja eficiente esse processo, os irrigantes devem ter o contato direto em todo o canal radicular. Através do uso do ultrassom com a irrigação passiva, permite-se que o irrigante alcance as paredes do canal, assim como a energia sonora é comunicada por meio de



ondas, através da lima ou fio liso e oscilante (Figura 01). Tais ondas levam a dois fenômenos físicos sobre o irrigante, sendo: fluxo acústico, também denominado streaming acústico, caracterizado como um movimento veloz do fluido com forma de espiral; e a cavitação, quando há concepção de bolhas de vapor no irrigante.<sup>4</sup>

**Figura 01** – Efeito causado pelo ultrassom na solução irrigadora



**Fonte:** Bantle et al (2021)

Estudos realizados com uso de equipamento ultrassônico em tratamentos endodônticos comprovaram a eficiência do método. Com a realização de exame radiográfico, foi observado que a cavidade com acesso obstruído com cálculo pulpar no terço médio do canal radicular, apresentou desobstrução após a realização de ponteira ultrassônica, permitindo a posterior limpeza e prosseguimento do tratamento endodôntico. Em outro estudo realizado, além da remoção da calcificação, o instrumento permitiu a localização dos condutos.<sup>8</sup>

## 2.3 Técnicas Na Utilização Do Ultrassom Na Endodontia

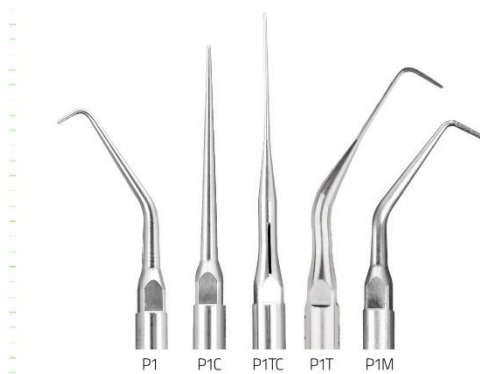
### 2.3.1 Acesso ao Canal Radicular

Uma das vantagens que se destacam no uso de pontas ultrassônicas, é no processo de preparo da cavidade de acesso, assim como a localização dos canais radiculares. Muitas vezes, essa primeira etapa é dificultada pela presença de calcificações e depósitos de dentina na câmara pulpar, caracterizando-se como um trabalho minucioso com grau elevado de dificuldade, devido à sua complexibilidade no acesso correto, quando, então, a utilização das ponteiras ultrassônicas possibilita o controle (Figura 02) de forma incomparável com os demais

instrumentos rotatórios, facilitando a guia do instrumento, assim como seu tamanho consideravelmente menor da ponta, que propicia melhor corte e visão.<sup>6</sup>

Um estudo realizado no acompanhamento de dois casos de remoção de calcificação pulpar em molares superiores, em que a calcificação iniciava-se na câmara pulpar e seguia até a raiz palatina, apresentou duas calcificações pulpares removidas através de insertos ultrassônicos e irrigação de hipoclorito de sódio 5,2%. Segundo a pesquisa, a vibração ultrassônica promove a remoção das calcificações pulpares de forma a facilitar o processo e tornando-o mais seguro, devido ao fato de que a utilização de brocas e pontas diamantadas, pode acarretar a perfuração da estrutura dentária.<sup>10</sup>

**Figura 02 – Modelos de Ponteiros Ultrassônicos**



**Fonte:** <https://helseultrasonic.com/Endodontia/>

Outra pesquisa realizada *in vitro* foi realizada no intuito de analisar o desempenho das ponteiros ultrassônicos no auxílio para localização do segundo canal mesiovestibular. Neste estudo, foram utilizados 100 molares superiores extraídos, tendo sido analisadas clinicamente todas as amostras e naquelas em que não haviam sido identificadas o canal mesiovestibular no microscópio operatório, foram submetidas à utilização do microscópio operatório e insertos ultrassônicos, sendo evidenciado que o uso do último método, contribuiu para a localização dos canais, não identificados nos métodos anteriores.<sup>10</sup>

### 2.3.2 Ativação e Potencialização de Soluções de Irrigação

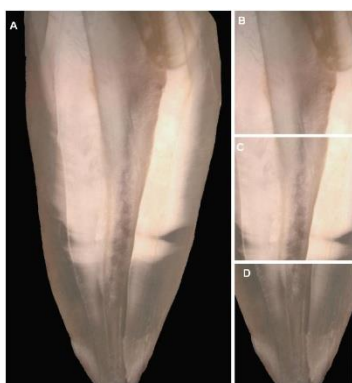
O canal radicular possui, em sua estrutura anatômica, um sistema complexo que dificulta seu preparo e limpeza, caracterizando, assim, a irrigação uma etapa fundamental do tratamento endodôntico. No processo, são removidos micro-organismos, tecidos pulpares, resíduos e lama

dentinária, no entanto, sua eficiência depende da solução a ser utilizada assim como o contato dela em todos os elementos.

Atualmente, existem dois tipos de irrigação ultrassônica. A primeira é uma combinação da instrumentação com a irrigação, e a segunda é realizada sem a instrumentação simultânea, sendo denominada Irrigação Passiva Ultrassônica (IPU). Estudos apontam que a irrigação com hipoclorito de sódio (NaOCl) a 5.25% em conjunto com o sistema de vibração ultrassônica, acarreta o aquecimento da substância irrigante, apresentado um melhor efeito antibacteriano.<sup>10</sup>

Uma pesquisa realizada por Zant et al (2014), com 30 (trinta) dentes humanos anteriores monorradiculares, cujos canais radiculares foram preparados com instrumentos manuais tipo K e completados com medicação intracanal à base de  $\text{Ca(OH)}_2$ , constituído por PMCC e propilenoglicol. Após uma semana, foi realizada a limpeza da pasta de  $\text{Ca(OH)}_2$ , de todos os canais com um instrumento manual e irrigação de NaOCl 1% através da utilização de seringa<sup>11</sup>.

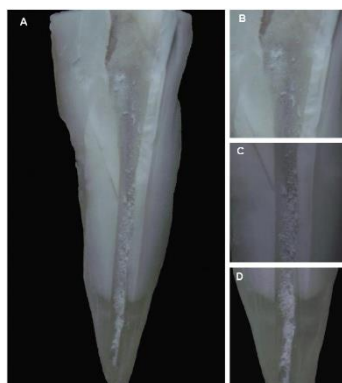
**Figura – 3:** Grupo Controle



**Fonte:** Zant et al (2014)

Na sequência, foram divididos em três grupos, sendo o primeiro de controle; o segundo, seguindo as seguintes etapas: Irrigação Manual, agitação manual de EDTA 17 % e irrigação de NaOCl 1%; já o terceiro grupo, Irrigação Passiva Ultrassônica, agitação ultrassônica de NaOCl 1% (três ativações de 20s) seguida da ativação de EDTA 17% por 1 min. Foram realizados testes Wilcoxon e Kruskal-Wallis para avaliar a porcentagem de  $\text{Ca(OH)}_2$  remanescente.

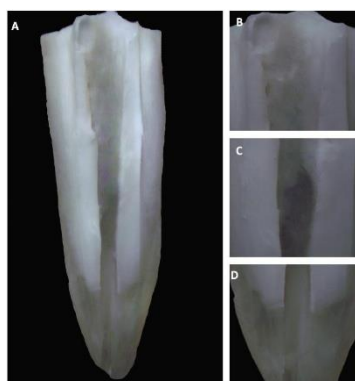
**Figura – 4:** Grupo da Irrigação Manual



**Fonte:** Zant et al (2014)

Pode-se observar, na Figura 04, todos os terços do canal radicular mostram a presença de  $\text{Ca}(\text{OH})_2$ . (B) Terço Cervical (20 $\times$ ) presença de  $\text{Ca}(\text{OH})_2$ ; (C) Terço Médio (20 $\times$ ) revelando presença significativa de  $\text{Ca}(\text{OH})_2$ ; (D) Terço Apical (20 $\times$ ) grande presença de  $\text{Ca}(\text{OH})_2$ .

**Figura – 5:** Grupo da Irrigação Ultrassônica Passiva, evidenciando ausência de  $\text{Ca}(\text{OH})_2$



**Fonte:** Zant et al (2014)

Neste estudo, pode-se observar que o grupo da IUP demonstrou ausência ou quantidade mínima quantidade de  $\text{Ca}(\text{OH})_2$ , em comparação com o outro grupo. No entanto, mesmo o grupo IUP apresentando menor quantidade de  $\text{Ca}(\text{OH})_2$  no termo apical em comparação ao manual, ambos os grupos demonstraram grande quantidade de  $\text{Ca}(\text{OH})_2$  nessa região, enfatizando a dificuldade na limpeza do canal radicular, em especial no forame apical.

11

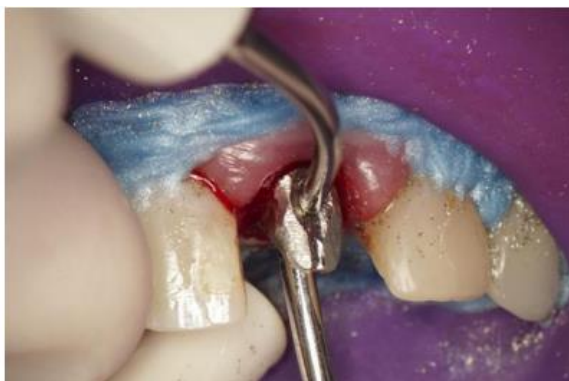A técnica de utilização de ultrassom tem sido muito difundida, devido ao fato de potencializar, assim como direcionar a solução irrigante, em toda a extensão do sistema de

canais radiculares e suas reentrâncias; no entanto, sua ação pode ser restringida na porção apical devido à morfologia desta região, impedindo a entrada e vibração da ponta ultrassônica.<sup>13</sup>

### 2.3.3 Remoção de obstruções intracanalais (instrumentos fraturados), retentores intracanalais

O emprego de energia ultrassônica na retirada de objetos metálicos no canal radicular ocorreu, pela primeira vez, em 1981 e, com a expansão da técnica e seu aprimoramento, cada vez mais a utilização do ultrassom vem ganhando espaço na Odontologia. Estudos demonstram que o empenho da vibração sonora sobre os retentores, que é transmitida por meio de uma liga metálica, ocasiona a destruição da linha de cimentação, permitindo a remoção do retentor.

**Figura – 6:** Vibração ultrassônica simultânea até completar a remoção do núcleo/pino



**Fonte:** Corrêa (2015)

O Sistema Integrado e Simultâneo de Ultrassom (Técnica SISU) baseia-se na utilização simultânea de dois aparelhos de ultrassom em sentidos opostos, no retentor intracanal. Essa técnica potencializa a energia sonora transmitida, decorrente da justaposição das ondas, levando ao rompimento da linha de cimentação de forma muito ágil e eficiente.<sup>14</sup>

O processo de vibração ultrassônica emite calor e este pode ser alastrado através da dentina, causando necrose do ligamento periodontal. No intuito de diminuir a propagação do calor, são realizados ciclos com intervalos que permitem a diminuição do aquecimento da ponta ativa, através de refrigeração com jacto de ar.<sup>15</sup>

A utilização de insertos ultrassônicos tem demonstrado grandes vantagens, entre as quais se cita: diminuição do tempo de procedimento, gerando mais conforto ao paciente, preservação de estrutura dental, menor força para remoção, menor risco de acidentes. Estes

refletem diretamente no resultado do tratamento, evitando o uso de procedimentos mais invasivos.

## **2.4 Indicações E Contraindicações**

### **2.4.1 Indicações**

A técnica de ultrassom é indicada para remoção de detentores interarticulares, proporcionando maior segurança na preservação da estrutura dentária. Outro fator que ressalta a indicação da técnica, é a aceleração do processo, otimizando tempo e, assim, proporcionando maior conforto ao paciente e abaixando o custo operacional<sup>12</sup>.

O uso clínico do ultrassom é muito difundido pelos cirurgiões dentistas nos procedimentos de remoção de retentores intrarradiculares, isso devido à garantia de segurança da preservação das estruturas dentais. Alguns ultrassons podem produzir ação piezoelétrica, alterando a energia elétrica em mecânica, agenciando a remoção não traumática<sup>16</sup>.

Dentre as inúmeras funções, o ultrassom possibilita a instrumentação de diferentes procedimentos, por possuir uma variedade de ponteiras que se adaptam às diversas necessidades. Estudos apontam também que a preparação de raízes onde foi utilizado aparelho de ultrassom exhibe cavidades profundas, porém conservadas, os preparos radiculares são mais centralizados, diminuindo a chance de perfurações laterais<sup>17</sup>.

### **2.4.2 Contraindicações**

Apesar da técnica de ultrassom trazer muitos avanços da Endodontia, há também contraindicações que devem ser avaliadas no momento da indicação do tratamento. Pacientes com uso de marca-passo não podem usufruir da técnica, devido à possibilidade de alteração cardíaca. Para a remoção de pinos de fibra, também não é indicado o uso de ultrassom, devido à absorção das vibrações, inviabilizando a técnica<sup>11</sup>.

O ultrassom vem apresentando resultado não eficiente em pinos longos, que apresentam contato direto com o canal, com grande estabilidade, sobretudo em região cervical, e devido à dificuldade de remoção, existe risco eminente de fratura radicular<sup>16</sup>.

### 3. ANÁLISE E INTERPRETAÇÃO DOS DADOS

A técnica de ultrassonografia na Endodontia é defendida como um meio viável e confiável, apresentando diversas vantagens, fornecendo mais eficiência e dinâmica no procedimento com o uso de instrumentos ultrassônicos. Este permite atingir melhor selamento tridimensional, alcançando, assim, o foco principal que é o tratamento e prevenção de infecções.<sup>5</sup>

Esta revisão de literatura apresentou artigos científicos, evidenciando a importância da irrigação ultrassônica, e como essa técnica tem se apresentado viável para alcançar o objetivo do tratamento endodôntico. O estudo demonstrou que, em comparação entre técnicas convencionais de irrigação e a irrigação ultrassônica, esta tem se demonstrado uma técnica muito escolhida pelos profissionais, devido à sua eficiência no tratamento.

No que se refere ao acesso cavitário, a visibilidade proporcionada pelos sistemas ultrassônicos no campo operatório traz mais segurança e assertividade no tratamento, isso devido às pontas ultrassônicas serem relativamente menores que as brocas esféricas e ainda pela sua curvatura que também facilita a visualização.<sup>11</sup>

Conforme apresentado no decorrer deste estudo, pode-se evidenciar o sucesso na utilização de pontas ultrassônicas no alcance de áreas de difícil acesso, apresentando como uma das vantagens a ponteira fixa, conferindo maior segurança no desgaste controlado.

A localização de canais calcificados e remoção das calcificações pulpare complexas, melhor controle de corte e visualização que permite remoção segura também são apontados como vantagens. Canais médio-mesiais em molares inferiores e canais mesivestibulares de molares superiores (MV2), são mais facilmente localizados com o uso de pontas ultrassônicas.<sup>11</sup>

Entretanto, o potencial de corte não está apenas ligado à ponta utilizada, mas também à intensidade com que o ultrassom está sendo trabalhado, exigindo, assim, modificações de intensidades de acordo com a necessidade, evitando deformações na anatomia do paciente.

Deve-se destacar que o fator primordial no tratamento endodôntico é a limpeza dos sistemas de canais radiculares, no intuito de eliminar quaisquer micro-organismos no interior do conduto para se evitarem infecções. Portanto, substâncias como ácido etileno diamino tetracético (EDTA) e hipoclorito de sódio (NaOCl) e detergentes atuam na lubrificação dos instrumentos, antissepsia, dissolução tecidual, na limpeza.<sup>18</sup>

No que se refere à remoção dos patógenos relacionados ao fracasso de procedimento endodôntico, estudos evidenciaram a eficácia da IUP em canais, tendo sido utilizadas 75 raízes contaminadas por *Enterococcus faecalis*. Foram empregados diversos métodos de irrigação, conforme Tabela 1 abaixo:

**Tabela 1:** Grupos e Métodos de irrigação utilizados para o estudo

Grupo	Método
G1	IUP + solução salina
G2	IUP + NaOCl a 1%
G3	irrigação manual convencional (IMC) + solução salina
G4	irrigação manual convencional + NaOCl a 1%,
G5	Controle (sem irrigação)

G

1

**Fonte:** Guerreiro-Tanomaru et al. (2015)

A pesquisa demonstrou que a IUP assim como a irrigação convencional associada à NaOCl 1%, ajudaram na desinfecção dos canais, entretanto, não eliminaram o *Enterococcus faecalis*.<sup>19</sup>

Em outro estudo, foi analisado *in vitro* a efetividade da IUP em comparação com a irrigação convencional, foram utilizados 64 dentes infectados com *Enterococcus faecalis*. Em ambas, usou-se o NaOCl 3,5% como soluto, demonstrando eficiência na remoção da bactéria na região apical, médio e cervical. Entretanto, nenhuma técnica obteve remoção total.<sup>20</sup>

Em se tratando das remoções de cones de prata e instrumentos fraturados, a utilização correta do ultrassom, colabora para o melhor resultado dos tratamentos endodônticos, principalmente em casos com fraturas prévias de instrumentos. Isso é possível devido aos instrumentos ultrassônicos serem mais delicados, proporcionando, por isso, menor desgaste dentinário e melhor visualização.<sup>8</sup>

O ultrassom, na Endodontia, vem sendo difundido devido aos seus destaques positivos nos resultados. Pesquisas demonstram que cirurgia paraendodôntica realizada com as técnicas



tradicionais em comparação com o ultrassom, apresentam uma taxa de cicatrização completa dos dentes (91,1%) maior que a dos dentes tratados pela técnica tradicional (44,2%).<sup>18</sup>

Um estudo realizado com revisões de literatura concluiu que a forma mais indicada para o uso do ultrassom é como auxiliar à irrigação convencional, com a utilização de seringa na fase de início da preparação do canal e, na sequência, a irrigação ultrassônica para finalização após preparação do conduto radicular. As duas técnicas proporcionam a eliminação das bactérias, em todo o sistema do canal.<sup>20</sup>

## **CONSIDERAÇÕES FINAIS**

O uso do ultrassom vem avançando do decorrer dos anos, estando cada vez mais presente em diversos procedimentos de saúde e, quando relacionado seu uso na Endodontia, revela-se uma técnica que apresenta diversas vantagens, principalmente em casos mais complexos.

Frente ao exposto, observa-se que o ultrassom se caracteriza como uma excelente ferramenta no tratamento endodôntico, auxiliando na execução de tratamentos endodônticos nas suas diversas etapas, potencializando a limpeza do sistema de canais, aumentando, assim, a margem de sucesso do tratamento.

## REFERÊNCIAS

1 BORTOLINA. **Uso De Ultrassom Em Endodontia. Universidade Federal do Rio Grande do Sul. Faculdade de Odontologia.** Curso de Odontologia.Porto Alegre.2019.

2- CRUZ J, SALOMÃO MB. **A utilização do ultrassom na Endodontia: remoção de pinos intrarradiculares.** Revista Cathedral (ISSN 1808-2289), v. 2, n.3, ano.

3 - VALDIVIA JE, PIRES MMP, Beltran HS, Machado ME. **Importância do uso do ultrassom no acesso endodôntico de dentes com calcificação pulpar.** Dental Press Endod. 2015 May-Aug;5(2):67-73

4 -KASAM, S.; MARISWAMY, A. B.; **Efficacy of Different Methods for Removing Root Canal Filling Material in Retreatment - An In-vitro Study;** J Clin Diagn Res., v. 10, n. 6, 2016.

5 - POSTAI, M. M. **O uso do ultrassom no tratamento endodôntico. Santa Catarina. Trabalho de Conclusão de Curso** [Centro de Ciências da Saúde. Odontologia] – Universidade Federal de Santa Catarina; 2017.

6- ESCOREL, H. K. R. **O Uso De Ultrassom Em Endodontia: Uma Revisão De Literatura.** Faculdade Sete Lagos. Recife; 2020.

7 – JESUS B.B. **Uso Do Ultrassom Na Endodontia: Uma Revisão De Literatura.** Universidade Do Sul De Santa Catarina. Tubarão,2020.

8 - MIRANDA L.G; MILHOMEM, C.N.R. **Uso do Ultrassom no Acesso Endodôntico de Dentes com Calcificação Pulpar: Revisão de Literatura.** JNT- Facit Business and Technology Journal. QUALIS B1. 2021. Junho. Ed. 27. V. 1. Págs. 227-236. ISSN: 2526-4281 <http://revistas.faculdefacit.edu.br>. E-mail: [jnt@faculdefacit.edu.br](mailto:jnt@faculdefacit.edu.br).

9 - PIETRZYCKA K, PAWLICKA H. **Clinical aspects of pulp stones: A case report series.** Dent Med Probl. 2020;57(2):213-20. Disponível em:<<https://pubmed.ncbi.nlm.nih.gov/32603035/>> Acesso em 01 de mai.2022.

10 - ALMEIDA, L.L. **Utilização Do Ultrassom Na Endodontia – Revisão De Literatura.** Centro Universitário Uniguairacá Graduação De Odontologia. Guarapuava; 2021.

11- MOZO, S.; LENA, C.; FORNER, L.; **Review of ultrasonic irrigation in endodontics: increasing action of irrigating solutions.** Med Oral Patol Oral Cir Bucal, v. 17, n. 3, p. 512-516, 2012

12- ZART, P.T. M; ZANATTA, C. M.F; BIER C.A.S. **Eficácia da irrigação ultrassônica passiva na remoção de hidróxido de cálcio.** Artigos Originais. Rev. odontol. UNESP 43 (01). Jan-Feb 2014. Disponível em:<<https://doi.org/10.1590/S1807-25772014000100003>> Acesso em 29 de abr.2022.

- 13- BANTLE, M.L.D et al. **Eficácia da irrigação ultrassônica passiva no tratamento endodôntico**. Research, Society and Development, v. 10, n. 14, e106101421879, 2021 (CC BY 4.0) | ISSN 2525-3409 | DOI: <http://dx.doi.org/10.33448/rsd-v10i14.21879>
- 14 – CORRÊA, A. C. P. et al. **Utilização da técnica SISU para remoção de retentores intrarradiculares metálicos em dentes unirradiculares**. Cap. 05. Pag 43. 1. Odontologia. 2. Casos clínicos. 3. Ciência. I. Junqueira, José Luiz Cintra. II. Napimoga, Marcelo Henrique. III. Título, 2015.
- 15 - SOEIMA, T.O.F. **A utilização de ultrassons na Endodontia**. Universidade Fernando Pessoa Faculdade de Ciências da Saúde Porto, 2017. Disponível em < [https://bdigital.ufp.pt/bitstream/10284/6548/1/PPG\\_23830.pdf](https://bdigital.ufp.pt/bitstream/10284/6548/1/PPG_23830.pdf) > Acesso em 24 de abr.2022
- 16 - OSTERKAMP, D. L. **REMOÇÃO De Pinos Intrarradiculares: Técnicas E Dispositivos Revisão De Literatura**. 2016. 47 f. TCC (Graduação) -Curso de Odontologia, Universidade de Santa Cruz do Sul –Unisc, Santa Cruz do Sul, 2016. Disponível em: <https://repositorio.unisc.br/jspui/bitstream/11624/1577/1/Daiane%20Leticia%20Osterkamp.pdf>. Acesso em: 14 mar. 2021.
- 17 - PECIULIENE, V.; RIMKUVIENĖ, J.; MANELIENĖ, R.; PLETKUS, R. **Factors influencing the removal of posts**. *Stomatologija, Baltic Dental and Maxillofacial Journal*.v. 7, n. 1, p. 21-3, 2005. P
- 18 - TESIS I, ROSEN E, SCHWARTZ-ARAD D, FUSS Z. **Retrospective evaluation of surgical endodontic treatment: traditional versus modern technique**. *J Endod* [online] 2006; 32(5): 412-416, May. [acesso em 15 mar 2020] Disponível em URL: <https://www.sciencedirect.com/science/article/pii/S0099239905000956>.
- 19 - GUERREIRO-TANOMARU, JMG; CHÁVEZ-ANDRADE, GM; FARIA-JÚNIOR, NB et al. **Effect of passive ultrasonic irrigation on Enterococcus faecalis from root canals: an ex vivo study**. *Brazilian Dental Journal*, v.26, n.4, p.342-346, 2015.
- 20 - JIANG, LM; VERHAAGEN, B et al. **Influence of the oscillation direction of an ultrasonic file on the cleaning efficacy of passive ultrasonic irrigation**. *J Endod*, v.36, p.1372–76, 2014.