



**CURSO DE ODONTOLOGIA**

**GISELLI ARAÚJO LOPES**

**PROTOCOLO E INDICAÇÕES PARA TRATAMENTO  
ENDODÔNTICO EM DENTES DECÍDUOS: PASTA CTZ, PASTA  
GUEDES PINTO E PASTA IODOFORMADA**

**Sinop/MT  
2022**

**GISELLI ARAÚJO LOPES**

**PROTOCOLO E INDICAÇÕES PARA TRATAMENTO  
ENDODÔNTICO EM DENTES DECÍDUOS: PASTA CTZ, PASTA  
GUEDES PINTO E PASTA IODOFORMADA**

Trabalho de Conclusão II de Curso  
apresentado à Banca Avaliadora do  
**Departamento de Odontologia**, da  
UNIFASIPE, como requisito para obtenção do  
título de Bacharel em Odontologia.

**Orientadora:** Prof. Elize Cristina Algayer

**GISELLI ARAÚJO LOPES**

**PROTOCOLO E INDICAÇÕES PARA TRATAMENTO  
ENDODÔNTICO EM DENTES DECÍDUOS: PASTA CTZ, PASTA  
GUEDES PINTO E PASTA IODOFORMADA**

Trabalho de Conclusão II de Curso apresentado à Banca Avaliadora do Curso de Odontologia – UNIFASIPE, Centro Universitário de Sinop, como requisito para a obtenção do título de Bacharel em Odontologia.

Aprovado em:

---

**ELIZE CRISTINA ALGAYER**

Professora Orientadora  
Departamento de Odontologia - UNIFASIPE

---

Professor(a) Avaliador(a)

Departamento de Odontologia - UNIFASIPE

---

Professor(a) Avaliador(a)

Departamento de Odontologia - UNIFASIPE

---

**JULIO CEZAR CHIDOSKI FILHO**

Coordenador do Curso de Odontologia  
Departamento de Odontologia - UNIFASIPE

**Sinop-MT  
2022**

## **PROTOCOLO E INDICAÇÕES PARA TRATAMENTO ENDODÔNTICO EM DENTES DECÍDUOS: PASTA CTZ, PASTA GUEDES PINTO E PASTA IODOFORMADA**

GISELLI ARAÚJO LOPES<sup>1</sup>  
ELIZE CRISTINA ALGAYER<sup>2</sup>

**RESUMO:** Manter os dentes decíduos até sua esfoliação natural na cavidade bucal é muito importante, pois são mantenedores naturais de espaço e guias para os dentes permanentes, além de interferirem positivamente na mastigação, na fala, no crescimento e desenvolvimento facial. As lesões cariosas e traumatismos favorecem o comprometimento pulpar, de forma que o elemento dental está sujeito a riscos para sua permanência na cavidade bucal. Situações como essas e outras podem levar à necessidade de tratamento endodôntico. É muito importante que os materiais utilizados no tratamento endodôntico sejam biocompatíveis com os tecidos periapicais, pois qualquer material que não seja biologicamente aceitável pode ser responsável por falhas. Diante disso, vários materiais obturadores dos canais radiculares têm sido propostos, evidenciando ao profissional alternativas para seleção de condutas de tratamento com vistas a um bom prognóstico. Assim, o objetivo deste trabalho é realizar uma revisão de literatura sobre as pastas obturadoras: pasta CTZ, pasta Guedes Pinto e pasta Iodoformada, usadas no tratamento endodôntico de dentes decíduos. A fim de apresentar suas vantagens e desvantagens: Revisar os materiais mais indicados como biocompatíveis e menos tóxicos; e comparar as pastas quanto à eficácia em tratamento endodôntico de dentes decíduos. A partir do estudo realizado, conclui-se que a pasta Guedes Pinto apresentou maior eficácia no tratamento endodôntico de dentes decíduos, por apresentar biocompatibilidade e citotoxicidade; já a pasta CTZ pode ser primeira opção de escolha na saúde pública e em locais onde não é possível realizar a técnica de obturação dos canais radiculares e também para pacientes que não são colaborativos; e a pasta iodoformada é apresentada como de menor eficácia entre as pastas estudadas, pois ela, em contato com tecidos vivos, pode desenvolver intoxicação e alergias.

**PALAVRAS-CHAVE:** Dente decíduo; Endodontia; Pastas obturadoras.

## **PROTOCOL AND INDICATIONS FOR ENDODONTIC TREATMENT IN DECIDUOUS TEETH: PASTA CTZ, PASTA GUEDES PINTO AND PASTA IODOFORMED**

**ABSTRACT:** Keeping deciduous teeth until their natural exfoliation in the oral cavity is very important, as they are natural space maintainers and guides for permanent teeth, besides positively interfering in chewing, speech, facial growth, and development. Carious lesions and

---

<sup>1</sup> Acadêmico de Graduação, Curso de Odontologia, Centro Universitário UNIFASIPE, Rua Carine, nº 11, Res. Florença, Sinop – MT, CEP: 78550-000. Endereço eletrônico: gisellial@hotmail.com

<sup>2</sup> Professora especialista em prótese dentária, pós-graduação em endodontia, Curso de Odontologia, Centro Universitário UNIFASIPE, Rua Carine, nº 11, Res. Florença, Sinop-MT. CEP: 78550-000. Endereço eletrônico: elizealgayer@hotmail.com

traumatismos favor pulp involvement, so that the dental element is subject to risks for its permanence in the oral cavity. Situations such as these and others can lead to the need for endodontic treatment. It is very important that the materials used in endodontic treatment are biocompatible with periapic tissues because any material that is not biologically acceptable may be responsible for failures. Therefore, several indexing of root canals has been proposed, evidencing alternatives to the professional for the selection of treatment approaches with a view to a good prognosis. Thus, the objective of this work is to conduct a literature review on the obturator pastes: CTZ paste, Guedes Pinto paste and Iodoformed paste, used in the endodontic treatment of deciduous teeth. To present its advantages and disadvantages: Review the materials most indicated as biocompatible and less toxic; and compare the pastes for the efficacy in endodontic treatment of deciduous teeth. From the study, it is concluded that the Guedes Pinto paste presented greater efficacy in the endodontic treatment of deciduous teeth, because it presents biocompatibility and cytotoxicity; já the CTZ paste may be the first choice in public health and in places where it is not possible to perform the technique of filling the root canals and also for patients who are not collaborative; and the iodoformed paste is presented as less effective among the studied pastes, because it, in contact with living tissues, can develop intoxication and allergies.

**KEYWORDS:** Deciduous tooth; Endodontics; Shutter folders.

## INTRODUÇÃO

Manter os dentes decíduos até sua esfoliação natural fisiológica é de extrema importância, é condição considerada a base essencial para o sucesso da correta oclusão da dentição permanente (1), pois são mantenedores naturais de espaço e guias para esses dentes, além de interferirem positivamente na fala, mastigação, crescimento e desenvolvimento facial (2).

As lesões cáries e traumatismos na infância são altamente significantes e contribuem para o comprometimento pulpar, pois o número de dentes com problemas dessa ordem, é bem maior que se imagina, podendo comprometer o elemento dental e sua permanência na cavidade bucal (1). Situações como essas e outras podem deixar danos irreversíveis no tecido pulpar, sendo necessária a busca por tratamento endodôntico nas condições em que este ainda for possível, favorecendo a manutenção e permanência do dente na arcada dentária, reestabelecendo a sua integridade (3).

Na dentição decídua, o tratamento endodôntico é indicado, restabelecendo as funções fonéticas, mastigatórias e estéticas. São requisitos de longevidade e sucesso do tratamento, instrumentar e irrigar os canais radiculares, porém, quando não for possível, o uso da medicação intracanal é necessária, promovendo as ações terapêuticas biológicas e antimicrobianas (4).

A instrumentação é uma etapa muito importante do tratamento endodôntico (5). No entanto, canais radiculares de dentes decíduos apresentam características peculiares tais como: curvas acentuadas e altos índices de canais acessórios, dificultando, assim, seu acesso e a sua instrumentação (6).

Frente a essas características, o sucesso da pulpectomia pode ser dificultado, devendo o cirurgião dentista estar atento às características da dentição e aos pacientes infantis, sendo que fatores relacionados com o próprio paciente como comportamento, saúde geral, imaturidade das crianças em relatar o que sente e adesão dos pais ao tratamento podem ser determinantes para a escolha do tipo do tratamento endodôntico (7).

Em Odontopediatria, a biocompatibilidade com os tecidos periapicais é muito importante, pois qualquer material que não seja biologicamente aceitável pode ser responsável por falhas. (8) Em dentes decíduos, o material obturador deve ser antibacteriano, radiopaco, ser reabsorvível seguindo a raiz do dente, não causar danos aos tecidos adjacentes e sucessores, deve aderir bem as paredes, ser de fácil introdução e não manchar (9).

Nesse sentido, um grande número de materiais tem sido proposto para atingir este objetivo (8).

Novos métodos são trazidos juntamente com conceitos que sofrem constante evolução, com novas técnicas e o desenvolvimento de materiais mais eficazes (8). Desta forma, os materiais obturadores dos canais radiculares estão ganhando grande ênfase, representando alternativas aos profissionais para a escolha (7).

Ao pensar em materiais obturadores, têm-se diversas opções para dentes decíduos, porém ainda não existe um material obturador que apresente todos os requisitos considerados ideais (10).

Diante do exposto, o objetivo deste trabalho é realizar uma revisão de literatura sobre as pastas obturadoras: pasta CTZ, pasta Guesdes Pinto e pasta iodoformada, usadas no tratamento endodôntico de dentes decíduos. A fim de apresentar as vantagens e desvantagens dessas pastas obturadoras, vai se revisar os materiais mais indicados como biocompatíveis e menos tóxicos à dentição decídua e comparar as pastas quanto à eficácia para o tratamento endodôntico em dentes decíduos.

Para realização desta revisão de literatura, foram utilizados, como base científica, livros, revistas e artigos científicos a respeito do tema escolhido, encontrados em plataformas *online* como Scielo (*Scientific Eletronic Library On-line*) e Google acadêmicos, publicados entre 2007 e 2022.

## **2. REVISÃO DE LITERATURA**

### **2.1 Terapia pulpar**

O objetivo básico da terapia é reparar o tecido e manter a integridade dos dentes e tecidos de suporte. Já em dentes com polpa necrosada ou alteração irreversível da polpa, a prioridade é manter o dente funcional (11).

O material obturador escolhido pelo profissional não é o único responsável pelo sucesso da terapia pulpar. Observa-se que o método de tratamento indicado deve estar pautado no correto diagnóstico através de criteriosa anamnese, exames clínicos e radiográficos, na forma de execução da técnica e no acompanhamento dos pacientes (12).

Dores ao realizar a escovação ou de curta duração nos dentes, considerando que essa dor é aliviada quando deixa de ter o estímulo e/ou com uso de analgésicos, são diagnosticados como pulpite reversível, devendo o paciente ser submetido às terapias de polpa vital, podendo ser um capeamento pulpar indireto ou até a pulpotomia (11).

Dentes com sinais e sintomas com história de dor espontânea, fístula, inflamação periodontal que não seja de periodontite ou gengivite, com mobilidade que não seja por traumatismo ou fase de rizólise, radiolucidez apical, ou região inter-radicular, reabsorções internas ou externas caracterizam condições para o diagnóstico de necrose pulpar ou pulpite irreversível. Em se tratando dessas características, a indicação é o tratamento endodôntico radical (pulpectomia) (11). O objetivo desse tratamento é realizar a limpeza e modelar os canais radiculares, a fim de promover o selamento impermeabilizando contra fluidos e tornando-o resistente a bactérias (7).

As causas principais de dano pulpar irreversível são: traumatismo e infecção, essa infecção se relaciona com a habilidade de um organismo sobreviver no hospedeiro e a capacidade de aumentar em número, podendo ocorrer mudança clínica no hospedeiro, tendo comprometimento de suas funções, de forma que essa condição é referida como doença (7).

### **2.1.1 Pulpotomias**

Essa técnica caracteriza-se pela remoção total da porção coronária do tecido pulpar de um dente e a manutenção da porção radicular (11). Essa manutenção dá-se através do uso de medicamentos com o objetivo de manter a polpa radicular em condições saudáveis, de modo que a reabsorção radicular ocorra naturalmente (1).

É indicada quando o tecido cariado é removido ocorrendo exposição pulpar, em caso de pulpíte reversível ou depois de exposição pulpar por traumatismo (11). Em dentes decíduos com vitalidade pulpar que não tenham lesão na bifurcação ou trifurcação das raízes dos molares e que não possuam mais de dois terços de reabsorção radicular, essa técnica também é indicada (1).

Alguns medicamentos são indicados na pulpotomia quando for necessário concluí-la em duas sessões, sendo eles: hidróxido de cálcio, formocresol, formocresol diluído e o glutaraldeído (1).

A pasta Guedes-Pinto, embasada em pesquisas feitas em animais de laboratório, apresentou resultados superiores para pulpotomias comparadas a outras pastas (1).

O tratamento endodôntico em dentes decíduos apresenta resultados de sucesso em porcentagens menores, em especial quando se espera uma resposta da polpa, como no caso de capeamento pulpar ou pulpotomia. Desta forma, indicar esse tipo de tratamento deve ser a partir de tentativa e os pais devem ficar cientes do fato (1).

### **2.1.2 Pulpectomias em dentes decíduos**

A pulpectomia é conhecida como um tratamento endodôntico radical, realizando-se a instrumentação e obturação dos canais radiculares dos dentes decíduos. Sua indicação é em caso de inflamações pulpares irreversíveis ou necrose pulpar, possivelmente causadas pela presença de cárie ou algum tipo de trauma dento-alveolar (13), sendo recomendada quando ocorre o aparecimento de fístula, edema e presença de patologias radiculares (14).

Nessa técnica, os canais radiculares são ampliados, debridados e desinfetados a partir da instrumentação, irrigação e preenchimento radicular com um material reabsorvível. A pulpectomia pode ser realizada em sessão única, porém sempre levando em consideração casos de infecções com exsudato quando a medicação intracanal é necessária. Desta forma, realiza-se o planejamento da pulpectomia de duas sessões, considerando que há várias cepas bacterianas diferentes uma das outras, tanto em pulpíte irreversível ou com polpa necrosada (12).

A compatibilidade do material obturador de dentes decíduos é um dos itens mais importantes, pois faz contato com tecidos vivos da região periapical até toda a reabsorção fisiológica das raízes, sendo preocupante uma lesão no germe de dentes permanentes (14).

A pulpectomia em dentes decíduos pode ser contraindicada nos seguintes casos: o elemento dentário tem grande perda de sua estrutura sem possibilidade de reconstrução; cáries atingem espaço biológico; lesão periapical que envolva o germe do permanente; mobilidade patológica; reabsorção patológica da raiz maior que  $\frac{1}{3}$ ; pacientes com doenças sistêmicas como: leucemia, doença cardíaca e febre reumática; e crianças não colaboradoras (15).

## 2.2 Pastas para tratamento endodôntico em dentes decíduos

### 2.2.1 Pasta CTZ

A pasta CTZ foi sugerida por Cappiello (odontopediatra) e Soller (endodontista) em 1959, com vistas ao tratamento endodôntico de molares decíduos, indicada para biopulpotomias e para necropulpectomias (9,14).

Ela busca reduzir o passo a passo da técnica convencional de pulpectomia em dentes decíduos, tornando-a diferente por não ser necessária a instrumentação dos canais radiculares, somente havendo a remoção da polpa coronária (14).

Os dentes que estão em necrose pulpar possuem as maiores taxas de insucesso nas pulpectomias devido ao alto índice de bactérias, daí a importância de um material com bom poder antimicrobiano (16).

Essa técnica é de extrema eficácia devido ao resultado de sua composição, combinando agentes antibióticos: Cloranfenicol e Tetraciclina (antibacterianos) e Óxido de Zinco, de forma que esses componentes são manipulados com Eugenol apresentando ação analgésica, trazendo ótimos resultados para necrose pulpar (9).

Os resultados alcançados utilizando esta pasta em polpas necrosadas são relevantes comparadas a resultados em polpas vitais, tanto que há redução da lesão radiográfica e clinicamente, como a mobilidade patológica ocorre em polpas necrosadas (9).

Essa pasta está sendo indicada na rede de saúde pública, principalmente nos serviços em que não é possível executar o tratamento endodôntico tradicional. É uma opção terapêutica com resultados clínicos comprovados e possui várias vantagens, tais como: a fácil manipulação e aplicação sendo minimamente invasiva, compatibilidade biológica, baixo custo, promove a estabilização da reabsorção óssea, pode ser realizado em sessão única, não tendo a necessidade de realizar a instrumentação dos canais radiculares (17).

Essas vantagens favorecem o uso dessa técnica em pacientes pediátricos cujo atendimento é mais difícil por serem menos colaborativos; reduzindo, assim, o tempo de trabalho e proporcionando conforto ao paciente (17).

Ao destacar as desvantagens, observa-se a alteração da cor no respectivo dente tratado, devido à tetraciclina que está em sua composição, porém não há relatos clínicos que comprovem a presença de manchamento do dente sucessor. Outra desvantagem é que, mesmo sendo utilizada em instituições de ensino há vários anos, ser muito efetiva, não causar danos e haver diversos estudos sobre a técnica, ainda não há muita evidência científica (9).

Essa pasta possui duas formas de apresentação, as cápsulas com proporções estabelecidas, onde pode ser observada na figura 1 a baixo ou todo o conteúdo em um único pote. Sua compra pode ser feita nas farmácias de manipulação juntamente com receitas prescritas em duas vias pelo cirurgião dentista. Sua proporção consiste em duas partes de Óxido de Zinco, para uma parte de Tetraciclina e uma parte de Cloranfenicol, já o Eugenol é adicionado na hora da manipulação. Não há padronização para a manipulação entre pó e líquido, porém a consistência deve ser parecida com a de um dentífrico comum, podendo ser observada na figura 2 (9,28).



**RECEITA DO PÓ DA PASTA CTZ**

Para uso odontológico

Pó da pasta CTZ..... X cápsulas de 250 mg

Composição: 62,5 mg de cloranfenicol, 62,5 mg de tetraciclina e 125 mg de óxido de zinco

Local e data

Assinatura e carimbo

Fonte: José CPI (18) (p. 118)

Figura 1 – forma correta de prescrever a receita do pó da pasta CTZ



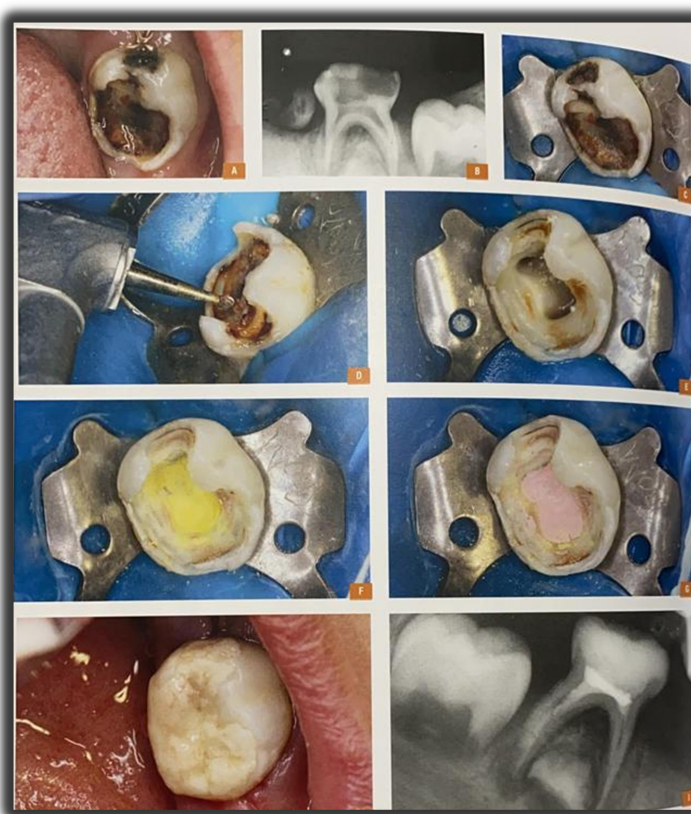Fonte: José CPI (18) (figura 01 B)

Figura 2 – Imagem da pasta CTZ manipulada em sua consistência correta.

### **2.2.1.1 Descrição da técnica endodôntica utilizando a pasta CTZ**

A técnica consiste nos seguintes passos: (19)

1. Realizar a radiografia inicial;
2. Realizar a técnica anestésica e isolar o campo operatório;
3. Remover os tecidos com brocas de baixa ou alta rotação e/ou colher de dentina até expor a câmara pulpar;
4. Realizar a remoção do teto da câmara pulpar com brocas de ponta inativa e remover restos pulpares. Lavar a câmara pulpar com solução salina;
5. Localizar os canais radiculares;
6. Fazer a limpeza final com solução salina da câmara coronária e secar com bolinhas de algodão estéreis;
7. Preparar a pasta CTZ: fazer a manipulação do pó da pasta CTZ juntamente com eugenol;
8. Inserir a pasta CTZ e com bolinhas de algodão fazer leve pressão;
9. Fazer a proteção da pasta CTZ com uma camada fina de guta-percha. Colocar a guta-percha levemente aquecida e acondicioná-la no assoalho da câmara pulpar, nas entradas dos canais radiculares cuidadosamente com um condensador de amálgama;
10. Limpar a cavidade com bolinhas de algodão e álcool;
11. Realizar a restauração;
12. Por fim, realizar a radiografia final.



Fonte: José CPI (18) (figura 03 A-I)

Figura 3 – Passo a passo da técnica de Pulpotomia com pasta CTZ

### 2.2.2 Pasta Guedes- Pinto

Essa pasta foi proposta em 1981 por Antônio Carlos Guedes Pinto e seus colaboradores com o objetivo de obturar os condutos de dentes decíduos. Sua composição apresenta-se assim: Rifocort, Iodofórmio (antisséptico) e Paramonoclorofenol Canforado. A ação bacteriostática do paramonoclorofenol ocorre a partir das propriedades antissépticas dos íons cloro e do fenol. Já a pomada Rifocort, é composta pela Prednisolona, Corticosteroide e Rifamicina (antibiótico). A junção de todos esses medicamentos tem o objetivo de promover ação bacteriostática e anti-inflamatória respectivamente (20).

Uma das vantagens desta pasta é que pode ser utilizada na técnica de pulpectomia e também na técnica de pulpotomia e se assemelha às convencionais (1). Desta forma, é válido ressaltar que essa pasta é associada ao iodofórmio, paramonoclorofenol canforado e riforcort, sendo assim a mais utilizada no país (20).

Após obturar os canais radiculares com a pasta Guedes-Pinto, o selamento da câmara pulpar com guta-percha é bem aceito pelas Faculdades de Odontologia do Brasil (1).

A pasta Guedes Pinto teve sua consolidação como material obturador de canais radiculares em dentes decíduos a partir de ótimos resultados apresentados através de vários estudos, (20), uma vez que estudiosos fizeram a comparação dos aspectos de: citotoxicidade, microbiológicos, histopatológicos e clínicos. Identificaram que esta pasta demonstrou efeito bacteriostático contra vários micro-organismos bucais como: *Streptococcus mutans*; *Streptococcus oralis*; *Staphylococcus aureus*; *Staphylococcus epidermidis*; *E. coli*; *E. faecalis* e *Bacillus subtilis* (21).

Conforme revisão de literatura, essa pasta é biocompatível para os fibroblastos da polpa, sendo bem tolerada pelos tecidos periapicais, tendo altos índices de sucesso em avaliações clínicas e radiograficamente (22).

No Brasil são comprovados os bons resultados dessa pasta, sendo utilizada por várias faculdades de Odontologia. Segundo estudos essa pasta é preconizada por 13 de 27 instituições de ensino. A obturação dos canais radiculares de dentes deciduos é realizada de preferência com a pasta Guedes Pinto por 48 departamentos de odontopediatria (22).

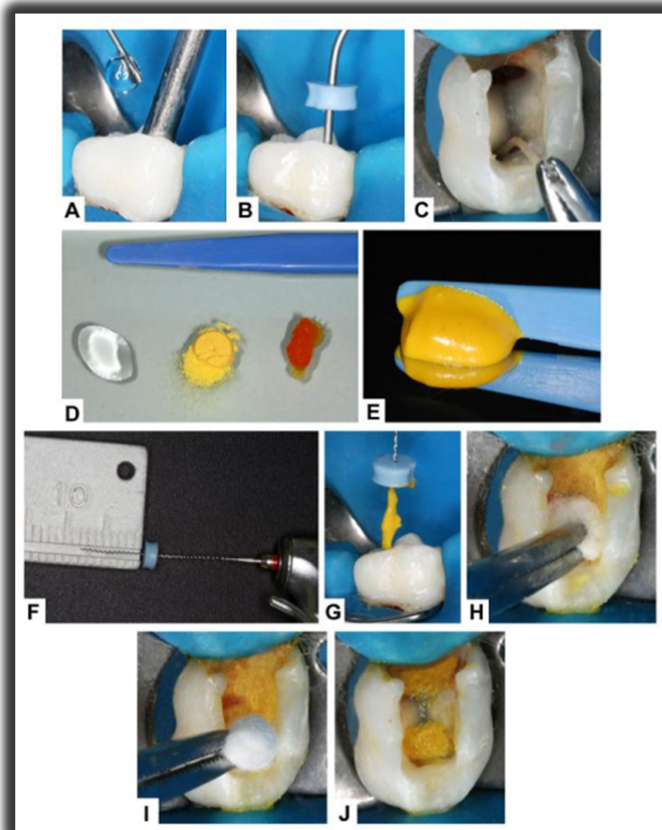
Sua preparação é realizada com três partes iguais de seus componentes, não exigindo uma proporção exata (23).

Essa pasta passou a ter apresentação em seringa odontológica de 2,5g e 5g, devido à antiga pomada Rifocort estar indisponível atualmente no mercado em alguns estados do país, desenvolvendo, assim, a Pasta Guedes pronta para uso no consultório. (23)

#### 2.2.2.1 Pulpotomia: Descrição da técnica endodôntica utilizando a pasta Guedes-Pinto

1. Realizar a radiografia inicial;
2. Realizar anestesia e isolamento absoluto;
3. Realizar curetagem com curetas, fazendo a remoção da polpa coronária;
4. Em hemostasia, aplicar a pasta sobre a polpa radicular com algodão seco e estéril, aplicar a pasta sobre a polpa radicular, deixando coberta;
5. Sobre a pasta, coloca-se um disco fino de guta-percha, após o dente é restaurado, de preferência na mesma sessão;
6. Realizar radiografia final (11).

#### 2.2.2.2 Pulpectomia: Descrição da técnica endodôntica utilizando a pasta Guedes-Pinto

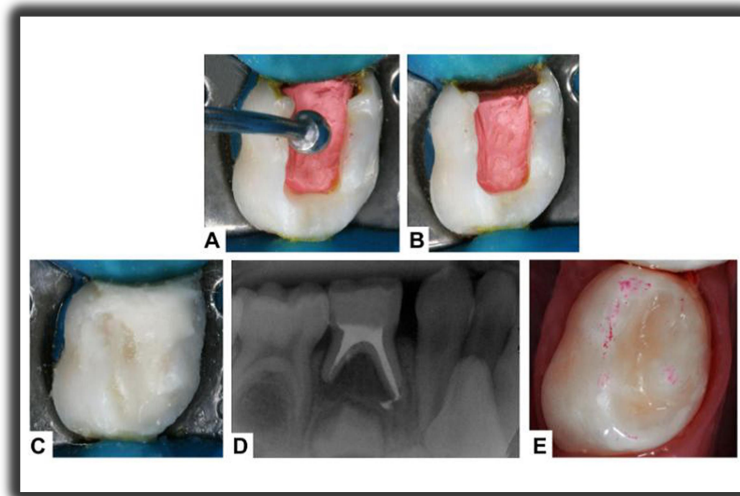


Fonte: Thaisa CT (24) (Figura 20)

Figura 4 – passo a passo da obturação do canal radicular polpa mortificada, utilizando pasta Guedes Pinto (Técnica preconizada por Guedes-Pinto)

1. A – Irrigação final com detergente Tergensol, concomitante com aspiração.
2. B – Secagem dos canais radiculares por sucção.

3. C – Secagem dos canais radiculares com pontas de papel absorvente.
4. D - Proporção 1:1:1 de Iodofórmio, Paramonoclorofenol canforado e Rifocort® para preparo da Pasta Guedes-Pinto
5. E – Pasta Guedes-Pinto manipulada em consistência cremosa, de coloração homogênea.
6. F – Lentulo calibrada no comprimento de trabalho.
7. G – Preenchimento dos canais radiculares com a Pasta Guedes-Pinto através de uma Lentulo.
8. H – Pressão vertical com bolinha de algodão estéril embebida em álcool.
9. I – Remoção do excesso de material da câmara pulpar com bolinha de algodão estéril embebida em álcool.
10. J – Câmara pulpar limpa e obturação dos canais radiculares com a Pasta Guedes-Pinto (24).



Fonte: Thaisa CT (24) (Figura 21)

Figura 5 – Imagem sequencial do passo a passo da obturação do canal radicular polpa mortificada utilizando pasta Guedes Pinto (Técnica preconizada por Guedes-Pinto)

11. A – Inserção de base delgada de guta percha na câmara pulpar para selamento da obturação.
12. B – Remoção do excesso de guta percha na cervical.
13. C – Selamento coronário provisório com Cimento de Ionômero de Vidro.
14. D - Exame radiográfico periapical final para verificação da qualidade da obturação com a Pasta Guedes-Pinto.
15. E - Restauração definitiva com Resina Composta (2ª sessão) (24).

### 2.2.3 Pasta Iodoformada

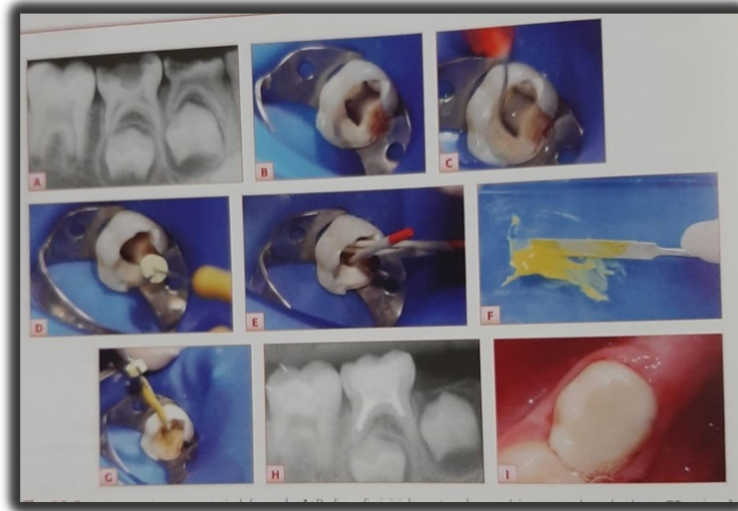O Iodofórmio foi preparado, em 1822, pela primeira vez, mas somente em 1880 que teve sua ação antisséptica conhecida, na utilização medicinal (25). Apresenta-se em cristais de coloração amarelo-limão, com alto peso atômico, sendo intensamente radiopaco justificando sua utilização. Possui leve poder antisséptico com ação prolongada e agente anti-infeccioso. Possui a propriedade de ação local diminuindo a secreção e a exsudação, uma de suas desvantagens é o odor forte (26).

A ligação do iodofórmio com outros medicamentos utilizados na obturação dos canais radiculares é recomendado, de forma que potencializa a ação dessas pastas, pois possui excelente ação de radiopacidade. Porém é preciso cautela nessa ligação, pois sua união com

hidróxido de cálcio já não apresenta bom resultado, pois o iodofórmio altera o PH tornando o composto ácido (26).

Apresenta potencial bactericida elevado maior que a pasta de óxido de zinco e eugenol (OZE), que também é um material muito indicado para obturação dos canais radiculares em Odontopediatria (7). Ela é muito recomendada por ter ação antimicrobiana devido ao fato de o iodofórmio ser um bactericida potente, porém uma desvantagem dessa pasta é que apresenta rápida reabsorção pelo organismo, de forma que os canais radiculares ficam com espaço vazio em seu interior, outra questão é que não pode ter contato com tecidos vivos, pois podem desenvolver intoxicação e alergias (19).

### 2.2.3.1 Descrição da técnica endodôntica (pulpectomia) utilizando a pasta Iodoformada



Fonte: Cristiane D. (27) (Fig. 28.6)

Figura 6 – Imagem do passo a passo da técnica pulpectomia utilizando pasta iodoformada

1. Radiografia inicial mostrando envolvimento pulpar do dente 75 e rizogênese incompleta do sucessor permanente;
2. Abertura coronária, evidenciando os canais radiculares;
3. Irrigação dos condutos com solução de Dakin;
4. Instrumentação para limpeza do canal radicular;
5. Secagem dos condutos com papel absorvente;
6. Manipulação da pasta iodoformada com eugenol;
7. Observação da consistência pastosa;
8. Inserção da pasta obturadora com limas endodônticas;
9. Aspecto radiográfico da obturação dos canais radiculares do dente 75;
10. Aspecto final da restauração do dente 75 com resina composta (27).

## 3. CONCLUSÃO

A partir do estudo realizado, conclui-se que a pasta Guedes Pinto apresentou maior eficácia no tratamento endodôntico de dentes decíduos, por apresentar biocompatibilidade e citotoxicidade, sendo consolidada pelo seu grande poder bacteriostático contra vários tipos de micro-organismos, apresentando efetividade na obturação dos canais radiculares e na técnica de pulpotomia.

A pasta CTZ também mostra igualmente compatibilidade biológica e sua composição apresenta agentes antibióticos, o que justifica sua eficácia em pulpotomias, no entanto sua desvantagem é o possível escurecimento do elemento tratado, pois contém, em sua composição, a tetraciclina. Outro fator é que essa pasta se revela uma tentativa no tratamento já que não se faz a obturação dos canais radiculares, apenas tratando a porção coronária do elemento, considerando que a obturação dos canais radiculares ainda é a melhor opção em tratamento endodôntico de dentes decíduos. No entanto, ela pode ser primeira opção de escolha na saúde pública e em locais em que não é possível realizar a técnica de obturação dos canais radiculares e ainda para pacientes que não são colaborativos, dado ao fato de ser uma técnica de fácil aplicabilidade. Já em relação à pasta iodoformada, ela apresentou menor eficácia entre as pastas estudadas, pois, em contato com tecidos vivos, pode desenvolver intoxicação e alergias.

A partir desses apontamentos, vale ressaltar que, para alcançar o sucesso do tratamento endodôntico em dentes decíduos, o profissional deve ser rigoroso em todas as etapas do tratamento. Por meio de exame clínico, anamnese e exame radiográfico deve identificar a melhor técnica e pasta obturadora a ser utilizada, levando sempre em consideração as características peculiares dos canais de dentes decíduos e a cooperação de seus pacientes.

### REFERÊNCIAS BIBLIOGRÁFICAS

1. Antonio CGP, Anna CVMM. 7 ed. Odontopediatria. 2015. Rio de Janeiro: Santos.
2. Pinheiro HCC, et al. Terapia Endodôntica em Dentes Decíduos por Odontopediatras. Pesquisa Brasileira em Odontopediatria e Clínica Integrada - PBOCI, João Pessoa, PB, v.13, n.4, p.351-360, dez., 2013.
3. Silva RTP, Silva ES. Utilização da pasta CTZ Em terapia pulpar em odontopediatria: Uma revisão de literatura. 2018.
4. Reis BDS, Barbosa CCN, Soares LC, Brum SC, Cecilio OL & Marques MM et al. Análise “in vitro” da atividade antimicrobiana da pasta ctz utilizada como material obturador na terapia pulpar de dentes decíduos. Revista Pró-universus. 2016.
5. Toline C, Bresolin CR., Shitsuka C. Tratamento endodôntico mecanizado em dentição decídua. Research, Society & Development. 2021.
6. Toledo AO, Massara MLA. Terapia pulpar em dentes decíduos. In: Toledo AO Odontopediatria: fundamentos para a prática clínica. Rio de Janeiro. 2010.
7. Maíra P, Nedi SR. Endodontia: princípios para prática endodôntica. 1 ed. – Rio de Janeiro: Medbook. Odontopediatria/Antonio CG-P, Anna CVMM – 9 ed. – Rio de Janeiro: Santos, 201.
8. Najjar RS, et al. A comparison of calcium hydroxide/iodoform paste and zinc oxide eugenol as root filling materials for pulpectomy in primary teeth: A systematic review and meta-analysis. Clinical and Experimental Dental Research. 2019; v.5, n.3. Disponível em: <<https://www.ncbi.nlm.nih.gov/pmc/articles/PMC6585588/>>. Acesso: 22/04/2022.

9. Carla P. Endodontia com CTZ: Tudo o que você precisa saber. 2021. Disponível em: <https://www.academiadaodontologia.com.br/endodontia-com-ctz/>. (Recurso Eletrônico). Acesso: 12/06/2022
10. Silva LAB, Leonardo MR, Oliveira DSB, Silva RAB, Queiroz AM, Hernandez PG, et al. Histopathological evaluation of root canal filling materials for primary teeth. *Braz Dent J* (2010).
11. Maria de LAM, Paulo CBR. Manual de referência para procedimentos clínicos em odontopediatria. – 2 ed. – São Paulo: Santos. 2017.
12. Junior ES, et al. Evidências científicas atuais sobre a terapia pulpar de dentes decíduos. *Revista da Associação Paulista de Cirurgiões Dentistas*. São Paulo, v. 68, n. 3, p.259-262, jul/set 2014. Disponível em: <http://revodonto.bvsalud.org/pdf/apcd/v68n3/a16v68n3.pdf>. Acesso: 03/11/2022.
13. Barcelos R, Tannure PN, Gleiser R, Luiz RR, Primo LG. The influence of smear layer removal on primary tooth pulpectomy outcome: a 24-month, double-blind, randomized, and controlled clinical trial evaluation. *Int.J.Paediatr. Dent.*, nº. 22, p.369-381, Sep. 2012.
14. Togoo RA, Nassin V, Zakirulla M, Yassen, S. Knowledge and Practice of Pulp Therapy in deciduous Teeth among General Dental Practitioners in Saudi Arabia. *Ann. Med. Health Science Research*, v. 2, nº. 2, p. 119-123, Jul. 2012.
15. Choquehuanca APM, Callejas SV. Pulpectomia. *Rev. Act. Clin. Med, La Paz*, 2018.
16. Bresolin CR. Desempenho de dois materiais obturadores iodoformados para pulpectomia de dentes decíduos: um ensaio clínico randomizado com dois anos de acompanhamento. São Paulo, 2017.
17. Barcelos R, et al. ZOE paste pulpectomies outcome in primary teeth: a systematic review, *J. Clin. Pediatr. Dent.*, v. 35, n. 3, 2011.
18. Imparato JCP, et al. *Odontopediatria Clínica: Integrada e atual*. Anuário 3ª. ed. Nova Odessa -SP -Brasil: Editora Napoleão. 2017.
19. Imparato JCP, et al. *Odontopediatria Clínica: Integrada e atual*. 1ª. ed. Nova Odessa -SP -Brasil: Editora Napoleão. 2017.
20. Chagas FR, Fontes HCS, Alves JM, Reis JB. Et. Al. Endodontic treatment of deciduous molar blocked off with GuedesPinto paste: Case Report, *Políticas e Saúde Coletiva*. 2015;v.1, n.2.
21. Mello MACV, Cerqueira DF, Santos EM. Pasta Guedes Pinto. Revisão de literatura: 26 anos de estudo sobre cito toxicidade, citotóxicos, histopatológicos, microbiológicos e clínicos. *RPG, Rev. Pós – Grad*, v. 14, n 3, p. 260 a 266, 2007.
22. Corrêa MSNP. *Odontopediatria: na primeira infância*. – 3.ed., 1.reimpr. – São Paulo: Santos, 2011 942p. : il. Editora: Livraria Santos Editora Ltda.

23. Cerqueira DF, et al. Cytotoxicity, histopathological, microbiological and clinical aspects of an endodontic iodoform-based paste used in pediatric dentistry: a review. *Journal of Clinical Pediatric Dentistry*, v.32, n.2, p.105-110, 2008. Disponível em: < <https://pubmed.ncbi.nlm.nih.gov/18389674/>>. Acesso: 11/06/2022.
24. Triches TC, Figueiredo LC, Feres M, Freitas SFT, Zimmermann GS, Cordeiro MMR. Eficácia de duas técnicas de preparo químico-mecânico na redução do conteúdo microbiano de canais radiculares de dentes decíduos com necrose pulpar – Estudo in vivo Thaisa Cezária Triches Rua: Paulo Furtado Lucena, nº 101 Terra Roxa – Paraná – Brasil Cep: 85.990-000 / Centro E-mail: [ttriches@ibest.com.br](mailto:ttriches@ibest.com.br). 2010. Disponível em: <https://livros01.livrosgratis.com.br/cp132391.pdf>. Acesso: 03/11/2022.
25. Ramos BM, Olivaldo AS, Santos ACC, Santos ACC. Pulpectomia em dentes decíduos utilizando-se a pasta guedes-pinto. CESCAGE - Centro de Ensino Superior dos Campos Gerais Categoria: Caso Clínico Formato: Painel. 2018. Disponível em: <https://www.archhealthinvestigation.com.br/ArcHI/article/view/4045>. Acesso: 12/06/2022.
26. Toledo R. Hidróxido de Cálcio e Iodofórmio no tratamento endodôntico de dentes com Rizogênese Incompleta. *Int J Dent, Recife*, v. 9, n. 1, p.28-37, jan./mar. 2010. Disponível em: <http://revodonto.bvsalud.org/pdf/ijd/v9n1/06.pdf> . Acesso em: 22/05/2022.
27. Cristiane D. *Odontopediatria: uma revisão contemporânea*. São Paulo. Editora: Santos Editora Ltda. 2013.
28. Barros EVR, Neres SDAN. Terapia pulpar em dentes decíduos utilizando pasta de CTZ composta de Clorafenicol, Tetraciclina e Óxido de Zinco e Eugenol: uma revisão de literatura. 2017. Disponível em: <https://rsdjournal.org/index>. Acesso em: 30/04/2022.