



CURSO DE ODONTOLOGIA

KAYLANE SALVADOR DOBROWOLSKI

**FILOSOFIA DO TRATAMENTO ENDODÔNTICO:
NECROPULPECTOMIA**

**Sinop/MT
2024**

CURSO DE ODONTOLOGIA

KAYLANE SALVADOR DOBROWOLSKI

**FILOSOFIA DO TRATAMENTO ENDODÔNTICO:
NECROPULPECTOMIA**

Trabalho de Conclusão de Curso apresentado à Banca Avaliadora do Departamento de Odontologia, do centro universitário UNIFASIPE, como requisito parcial para aprovação da disciplina de TCC I.

Orientador: Prof.º Dr. Paulo Germano Oliveira Barbosa.

Professora da disciplina: Jaqueline Sampietro de Souza.

**Sinop /MT
2024**

KAYLANE SALVADOR DOBROWOLSKI

**FILOSOFIA DO TRATAMENTO ENDODÔNTICO:
NECROPULPECTOMIA**

Trabalho de Conclusão de Curso apresentado à Banca Avaliadora do Curso de Odontologia - UNIFASIPE, Centro Universitário de Sinop - MT, como requisito parcial para aprovação da disciplina.

Aprovado em: de junho de 2024.

Paulo Germano Oliveira Barbosa

Professor Orientador

Departamento de Odontologia – UNIFASIPE

Jaqueline Sampietro de Souza

Professor (a) Avaliador (a)

Departamento de Odontologia – UNIFASIPE

XXXXXXXXXX

Professor (a) Avaliador(a)

Departamento de Odontologia – UNIFASIPE

Adriano Batista Barbosa

Coordenador do Curso de Odontologia

Departamento de Odontologia – UNIFASIPE

**Sinop/MT
2024**

DOBROWOLSKI, Kaylane Salvador. **Filosofia Do Tratamento Endodôntico: Necropulpectomia.** 25 Folhas. Trabalho de Conclusão de Curso. UNIFASIPE, Centro Universitário de Sinop – MT.

RESUMO

A polpa dentária é um tecido conjuntivo altamente vascularizado e inervado, localizado no interior do dente. Composta por células mesenquimais, vasos sanguíneos, nervos e matriz extracelular, a polpa desempenha papéis vitais na formação, nutrição e defesa do dente. A necrose pulpar é uma condição prevalente na odontologia, caracterizada pela morte do tecido pulpar dentro da câmara dental. Sendo que o diagnóstico preciso é fundamental para o planejamento do tratamento, onde exames radiográficos e testes de sensibilidade são frequentemente utilizados para sua confirmação. O tratamento da necrose pulpar visa remover o tecido necrótico e eliminar os microrganismos presentes no sistema de canais radiculares, através de um preparo químico mecânico, sendo primordial a agitação das soluções irrigadoras ao final do preparo, e também o uso do Hidróxido de cálcio como medicação intracanal entre as sessões. Este artigo busca fornecer uma visão abrangente sobre a necrose pulpar, abordando sua etiologia, manifestações clínicas, aspectos gerais, tratamentos e implicações para a saúde bucal.

Palavras-chave: Endodontia; Necrose Pulpar; Odontologia.

DOBROWOLSKI, Kaylane Salvador. **Philosophy of Endodontic Treatment: Necropulpectomy.** 25 Sheets. Completion of course work. UNIFASIPE, Sinop University Center – MT.

ABSTRACT

The dental pulp is a highly vascularized and innervated connective tissue located inside the tooth. Composed of mesenchymal cells, blood vessels, nerves and extracellular matrix, the pulp plays vital roles in the formation, nutrition and defense of the tooth. Pulp necrosis is a prevalent condition in dentistry, characterized by the death of pulp tissue within the dental chamber. Accurate diagnosis is essential for treatment planning, where radiographic examinations and sensitivity tests are often used for confirmation. The treatment of pulp necrosis aims to remove necrotic tissue and eliminate microorganisms present in the root canal system, through mechanical chemical preparation, with agitation of the irrigating solutions at the end of preparation being essential, and also the use of calcium hydroxide as medication. intrachannel between sessions. This article seeks to provide a comprehensive view of pulp necrosis, addressing its etiology, clinical manifestations, general aspects, treatments and implications for oral health.

Keywords: Endodontics; Pulp Necrosis; Dentistry.

LISTA DE FIGURAS

Figura 1: Camadas da polpa dental.....	13
Figura 2: Classificação das condições pulpares de acordo com a AAE, 2013.....	17
Figura 3: Classificação das condições pulpares de acordo com a AAE, 2013.....	18
Figura 4: Efeito causado pelo ultrassom na solução irrigadora.....	23
Figura 5: Uso do Compactador na Técnica de Mc Spadden.	28
Figura 6: Uso do Compactador de Mc Spadden na Técnica Híbrida de Tagger.....	30
Figura 7: Técnica de revascularização proposta pela AAE, 2013.	33

SUMÁRIO

INTRODUÇÃO	7
1.1.Justificativa	8
1.2.Problematização	9
1.3.Objetivos	10
1.3.1Objetivo geral.....	10
1.3.2 Objetivos específicos.....	10
2. FUNDAMENTAÇÃO TEÓRICA	11
2.2.Características da polpa dentária	11
2.3.Aspectos Gerais Sobre a Necrose Pulpar	14
2.4.Recursos diagnósticos na endodontia: necrose pulpar	15
2.5.O tratamento da necrose pulpar	18
2.6.Soluções irrigadoras e métodos de agitação	19
2.7.Medicação Intracanal	23
2.8.Obturação dos canais radiculares	25
2.8.1.Técnica de Condensação Lateral.....	26
2.8.2.Compactação Termomecânica de McSpadden	27
2.8.3.Técnica Híbrida de Tagger	29
2.9.Necropulpectomia em dentes com rizogênese incompleta	30
3. PROCEDIMENTOS METODOLÓGICOS	34
4. CONSIDERAÇÕES FINAIS	35
REFERÊNCIAS BIBLIOGRÁFICAS	36

INTRODUÇÃO

A endodontia emerge como um campo vital, dedicado ao estudo e tratamento das complexidades envolvendo a polpa dentária e seus efeitos nos tecidos periapicais. Segundo a Associação Americana de Endodontia, a endodontia é definida como "o ramo da odontologia que se preocupa com a morfologia, fisiologia e patologia da polpa dentária humana e tecidos perirradiculares". Este campo abrange desde a compreensão da biologia da polpa até o diagnóstico, prevenção e tratamento das doenças pulpares e suas implicações periodontais (SANTOS, 2020).

O estudo de patologias associadas a endodontia são fundamentais para a área da saúde, não apenas por suas causas na cavidade oral, que é o foco de estudo desses profissionais, mas também para médicos, considerando que algumas condições patológicas podem estar correlacionadas com problemas bucais, como é o caso da endocardite. Dessa forma, a proliferação de agentes patogênicos nessas regiões pode desencadear em problemas graves de saúde, por isso, o seu estudo é essencial para a área da odontologia e formação profissional de dentistas (LEITE; BORDA; SILVA, 2019).

A atuação do endodontista se estende desde a remoção do esmalte para acesso à cavidade endodôntica até a manipulação da dentina na câmara pulpar e no canal radicular. Este profissional desempenha um papel crucial na limpeza e desinfecção dos canais radiculares, além da aplicação de medicamentos quando necessário, impactando indiretamente nos tecidos periodontais. Em casos de tratamentos conservadores, o endodontista trabalha diretamente com a polpa dentária, aplicando sua expertise técnica e conhecimento científico para diagnosticar e tratar com eficácia as doenças pulpares e perirradiculares (DE GÓES et al., 2008)

Um diagnóstico preciso é fundamental para o sucesso de um plano de tratamento endodôntico, considerando a complexidade das alterações na polpa dentária. Os informes necessários para estabelecer as condições patológicas da polpa se restringem à anamnese, exame clínico, testes de sensibilidade pulpar e avaliação radiográfica, devido à sua localização

envolta pelas paredes de dentina, que impedem a visualização direta durante o atendimento clínico (DE GÓES et al., 2008).

Na prática endodôntica, é comum enfrentar três condições clínicas que requerem intervenção, a pulpite irreversível, necrose pulpar e casos de retratamento. O sucesso do tratamento endodôntico está intrinsecamente relacionado à compreensão das nuances de cada uma dessas condições. Uma diferença crucial entre elas é que os casos de polpa necrosada e retratamento estão associados à presença de infecção, enquanto os casos de polpas vitais não apresentam essa complicação (SIQUEIRA JR et al., 2012).

Para obter altas taxas de sucesso em todas essas situações, é essencial reconhecer a necessidade de abordagens terapêuticas diferenciadas. Em outras palavras, o tratamento deve ser adaptado às características específicas de cada caso clínico, com o objetivo de alcançar resultados igualmente satisfatórios (SIQUEIRA JR et al., 2012).

A necrose pulpar, é considerada um tipo de lesão patológica irreversível, isto ocorre porque os danos causados nas células são enormes, impedindo que ela consiga se desenvolver de forma natural, saindo de sua homeostase (LEITE; BORDA; SILVA, 2019).

Traumas ou infecções que corroboram nesse tipo de lesão, são considerados graves, portanto, a intervenção cirúrgica ou tratamento adequado se faz necessário, uma vez que necroses podem desencadear em outros problemas graves que se expande para outras regiões, podendo comprometer diversos tecidos (SCHUH; AZEVEDO, 2021).

1.1. Justificativa

Esse estudo se justifica por ainda existirem lacunas em relação a fisiopatologia dessa doença, por isso, a análise de vários autores sobre o tema, por meio de plataformas voltadas para a área da saúde, com autores renomados, é uma forma de redução desses efeitos dúbios sobre a patologia (SILVA et al., 2022).

A microbiota encontrada nos canais radiculares de dentes decíduos e permanentes é uma complexa mistura de diversas espécies microbianas, refletindo a diversidade da microbiota oral como um todo. A polpa necrosada abriga uma variedade de micro-organismos, muitos dos quais também são encontrados na placa dental, bolsas periodontais e lesões de cárie (THEILADE, 2006).

Entre as espécies frequentemente detectadas nos materiais coletados de canais radiculares estão o *Streptococcus sanguis* e *Streptococcus salivarius*, que podem entrar no canal devido à contaminação pela saliva ou infiltração através de restaurações temporárias. Além

disso, os lactobacilos, associados principalmente à cárie dentária, também podem ser encontrados (SASSONE et al., 2007).

Esse estudo é importante para a área da endodontia, considerando que necroses são problemas que podem ocasionar sintomas crônicos nas células humanas de maneira irreversível. As lesões causadas são capazes de alterar o metabolismo da célula, assim como o seu material genético e também proteínas estruturais, gerando o principal sinal cardinal da inflamação que é a perda de função (NETO; ALBINO; SANTOS, 2022).

Além disso, essa doença também pode se alastrar de maneira silenciosa, devido a danos na camada nervosa da polpa dentária, assim, a procura de tratamento e utilização de exames de imagens é uma alternativa para que não existam erros clínicos que possam comprometer a saúde do paciente (SILVA et al., 2022).

A abordagem de questões como anatomia da polpa dentária, fisiopatologia da doença, patógenos envolvidos, assim como o diagnóstico e intervenções medicamentosas para evitar possíveis danos em longo prazo e que possam comprometer a saúde física do indivíduo (SCHUH; AZEVEDO, 2021).

1.2. Problematização

A necrose pulpar é a morte do tecido pulpar, que é a parte viva do dente contendo nervos e vasos sanguíneos, ou seja, um problema grave para o organismo, pois as obstruções causadas podem desencadear infecções sistêmicas, devido às relações anatômicas que existem entre a polpa dental e demais tecidos. A epidemiologia dessa doença ainda gera discordância entre os autores, como Santos e Silva (2021), Falci (2022) e Januário et al. (2020), devido à necessidade de métodos específicos de coleta e amostras.

Quando esse tecido morre, ele pode se tornar um ambiente propício para a proliferação de bactérias. Essas bactérias podem causar uma infecção local que pode se espalhar para os tecidos circundantes, levando a abscessos dentários. Segundo Albuquerque et al. (2011), mais de 90% dos pacientes que possuem essa etiologia, possuem a cárie dentária como principal causador, contudo, também pode estar correlacionada com Fratura coronária (8,9%) e trauma oclusal (1,1%).

Por essa análise, essa pesquisa foi pautada na seguinte questão norteadora: Qual é a filosofia e natureza da necrose pulpar e relevância do cirurgião dentista no tratamento, diagnóstico e prognóstico dessa degeneração?

1.3. Objetivos

1.3.1 Objetivo geral

O objetivo da presente pesquisa é dirimir qual é a filosofia da necropulpectomia, considerando que esse é um tratamento de grande importância clínica e que necessita de cuidado pelos profissionais da saúde.

1.3.2 Objetivos específicos

- Estudar a anatomia da polpa dentária e possíveis patógenos associados;
- Compreender o processo de necrose pulpar como um tipo de lesão irreversível;
- Elucidar sobre os aspectos gerais que envolvem a necropulpectomia;
- Avaliar possíveis condições de tratamento e inovações sobre o manejo da doença.

2. FUNDAMENTAÇÃO TEÓRICA

2.1. Características da polpa dentária

Essa região, segundo a literatura analisada, é muito vascularizada, com isso, suas células são de tecido conjuntivo frouxo, portanto, como diversos outros órgãos do organismo humano, é composto de uma matriz celular. Embora a literatura aponte que essa região possui diversas células associadas com tecido conjuntivo, como é o caso dos fibroblastos, assim como os odontoblastos, estruturas essenciais para o funcionamento dessa região (SOUZA; SILVA; MENDONÇA, 2022).

Os componentes que fazem parte do tecido pulpar são similares aos tecidos conjuntivos encontrados nas demais áreas do corpo, o que diferencia é a sua localização, na qual está rodeado de um material duro, denominado dentina. Na polpa é possível encontrar variações de células, dentre elas: células de defesa, odontoblastos, fibroblastos, inervação pulpar, células mesenquimais indiferenciadas e componentes extracelulares (CRISTINA DA CUNHA, 2010).

Ao visualizar histologicamente o tecido pulpar é notável as diferentes camadas existentes, sendo elas a camada odontoblástica, camada pobre em células, camada rica em células e polpa propriamente dita (NANCI ANTONIO, 2013).

A camada odontoblástica é a mais externa de todas, ela só está presente nos elementos dentários que não sofrem algum tipo de agressão, seja por patógenos ou por ação mecânica de preparos, logo é perceptível uma íntima relação dos odontoblastos com a pré-dentina. Nesta localidade existem capilares sanguíneos, células dendríticas e fibras nervosas (CRISTINA DA CUNHA, 2010).

A camada pobre em células, também conhecida como zona de Weil, é uma das camadas da polpa dental que se encontra logo abaixo da camada odontoblástica. Esta zona é caracterizada por uma menor densidade celular em comparação com outras camadas da polpa,

é composta principalmente por fibras colágenas e uma matriz extracelular que proporciona suporte estrutural e flexibilidade ao tecido pulpar (KHDAIR et al.,2010).

Uma das funções principais da zona de Weil é atuar como uma região de trânsito para as fibras nervosas e os capilares que se dirigem para a camada odontoblástica e para outras partes da polpa dental. A presença de fibras nervosas nesta camada contribui para a sensibilidade do dente, permitindo a percepção de estímulos térmicos, mecânicos e químicos. Além disso, os capilares nesta região são essenciais para fornecer nutrientes e oxigênio, bem como para remover produtos metabólicos, garantindo assim a saúde e a função normal do tecido pulpar (KHDAIR et al.,2010).

A camada rica em células da polpa dental, também conhecida como a zona celular ou camada celular, é uma região localizada abaixo da zona de Weil e acima do núcleo pulpar. Esta camada é notável por sua alta densidade celular, principalmente composta por fibroblastos, células mesenquimais indiferenciadas, macrófagos, e outras células do sistema imunológico (KHDAIR et al.,2010).

Os fibroblastos são responsáveis pela síntese e manutenção da matriz extracelular, que inclui colágeno e outras proteínas estruturais. As células mesenquimais indiferenciadas possuem a capacidade de se diferenciar em diversos tipos celulares, incluindo odontoblastos, em resposta a estímulos de lesão ou patológicos. Além disso, a presença de macrófagos e outras células imunológicas nesta camada indica seu papel na resposta imune e na defesa contra infecções (GOLDBERG et al., 2008; MURRAY et al., 2002).

Estas células ajudam a remover detritos celulares e microrganismos patogênicos, contribuindo para a saúde geral da polpa dental. A camada rica em células também está envolvida na regulação da homeostase da polpa dental, ajudando a manter um ambiente adequado para a função e sobrevivência das células pulpares (GOLDBERG et al., 2008; MURRAY et al., 2002).

Já a polpa propriamente dita, também chamada de camada central da polpa dental ou núcleo pulpar, é uma região crucial que desempenha diversas funções vitais para a saúde e a funcionalidade do dente. Esta camada é composta por um tecido conjuntivo frouxo que contém uma abundância de vasos sanguíneos, nervos, e células especializadas. A camada central da polpa dental é uma estrutura vital que desempenha diversas funções essenciais, desde a nutrição e sensibilidade até a defesa e reparação do dente (HARGREAVES; COHEN, 2010; NANCI, 2017).

O tecido pulpar confere diversas funções, como: constante formação de dentina através dos odontoblastos, induz a diferenciação das células do epitélio do esmalte em ameloblastos

para que ocorra a formação do mesmo; confere proteção através da formação de dentina reacionária ou terciária e através da inervação é possível a transmitir sinais a partir da dentina (CRISTINA DA CUNHA, 2010).

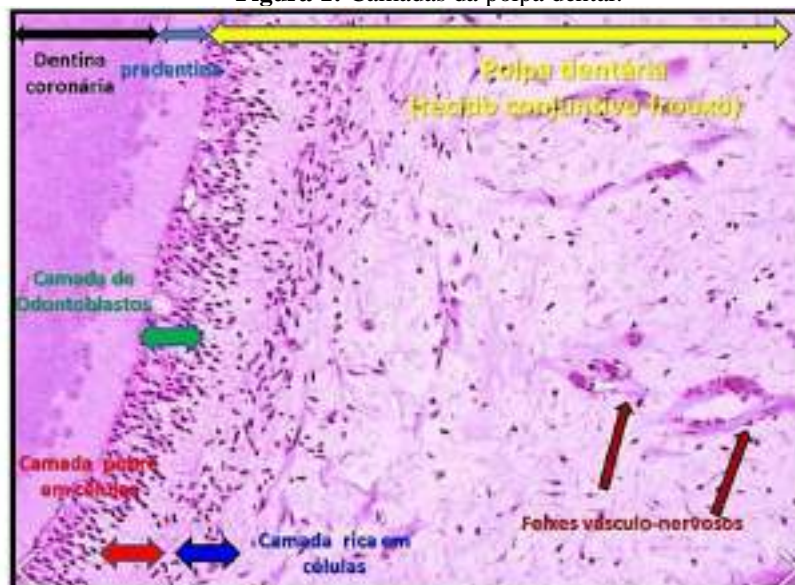
O tipo celular encontrado em abundância no tecido pulpar são os fibroblastos tendo como função a produção de colágeno bem como a eliminação do excesso do mesmo. São localizados em sua grande maioria na camada rica em células (NANCI ANTONIO, 2013).

Os odontoblastos tem sua produção voltada a dentina criando o complexo dentino-pulpar, uma vez que, são consideradas células mesenquimais altamente diferenciadas. As células de defesas são facilmente encontradas na polpa, na qual os macrófagos residentes do tecido pulpar são responsáveis pela ação imunológica, pois possuem capacidade de detectar antígenos e atuam diretamente na fagocitose de possíveis patógeno (NANCI ANTONIO, 2013).

O suprimento vascular do tecido pulpar é realizado por vasos sanguíneos que entram e saem da polpa através dos forames, vasos menores utilizam forames menores para adentrar a região. Esses vasos que saem da polpa possuem um estreito contato com as arteríolas e conseqüentemente com os feixes nervosos, onde ambos passam pelo forame apical (NANCI ANTONIO, 2013).

Como mencionado, a alta vascularização aumenta a possibilidade de dores nessa região, assim como relações anatômicas e vasculares podem desencadear um problema sistêmico devido a degeneração. Por isso, compreender como ocorre a fisiologia de uma necrose é algo essencial para posteriormente avaliar as formas de tratamento e manejo dessa doença, como será demonstrado posteriormente (SOUZA, 2020).

Figura 1: Camadas da polpa dental.



Fonte: Nascimento (2010).

2.2. Aspectos gerais sobre a necrose pulpar

As doenças pulpares e perirradiculares geralmente resultam de danos irreversíveis à polpa dentária como resultado de estímulos intensos e severos, como cárie dentária, traumas ou iatrogenias. Por ela ser um tecido altamente vascularizado, a perda desse tecido pode resultar em perda de vitalidade, gerando um quadro de necrose pulpar, necessitando de tratamento endodôntico (XIE et al., 2021).

A necrose pulpar pode ser compreendida como uma manifestação patológica que acomete a polpa dentária, assim como outras condições que afetam essa região anatômica, acaba sendo uma consequência das ações de fatores riscos químicos e biológicos. É válido destacar, que os sinais dessa doença, podem aparecer tanto em curto quanto longo prazo, por isso, é importante o cuidado oral e uma consulta para que o diagnóstico seja realizado de forma assertiva (BARCELOS; SANTO; ANDRADE, 2016).

Essa condição consiste na supressão do metabolismo do tecido pulpar, sendo fundamental que o processo seja cessado antes de comprometer outras regiões anatômicas, como é o caso dos tecidos perirradiculares. Existe uma grande quantidade de patógenos que podem interferir na microbiota dentária, com isso, aponta-se que existem mais de 150 tipos de microrganismos que podem comprometer a estrutura celular da região radicular dentária (BARCELOS; SANTO; ANDRADE, 2016).

As células humanas são formadas para ficarem em homeostase, em um estado estático para suas funções metabólicas normais, como produção de energia ou degradação de substâncias tóxicas ao organismo, além do funcionamento de bombas de prótons e outros mecanismos carreadores. Contudo, caso ela seja submetida a um estresse ou trauma, além de patógenos como vírus e bactérias, o tecido celular pode sofrer lesões (BARCELOS; SANTO; ANDRADE, 2016).

Além disso, quando existem condições propícias, em relação ao potencial hidrogeniônico (PH), a sua replicação ocorre de forma rápida, resultando em diversos problemas, principalmente, quando existem compostos orgânicos, consolidação e temperatura adequada. Existem também bactérias com fatores de virulência específicos, como é o caso do LPS bacteriano, presente no biofilme, que facilitam a sua proliferação neste espaço, resultando em diversas patologias (SCHUH; AZEVEDO, 2021).

É preciso também destacar qual é o conceito de lesão celular, que consiste em alterações em seu código genético, proteínas, membranas e organelas. Não obstante, a literatura aponta que no início desse processo, elas são reversíveis. Neste sentido, segundo Kaim e Backes (2019), essas lesões são assim classificadas quando as alterações causadas nas células não

causam danos consideráveis para gerar estados mais graves, como é o caso da morte celular programada.

Sendo assim, as células conseguem contornar as lesões por meio de mecanismos específicos. Todavia, caso esse estímulo ocorra com grande intensidade, comprometendo a célula em nível nuclear e estrutural, pode chegar a um ponto onde a lesão celular é irreversível, como é o caso da necrose. Com isso, a célula não vai conseguir se recuperar desse processo, não obtendo outra opção além de entrar em morte celular (VIANNA et al., 2022).

Dependendo do seu agente causador a necrose pode ser por liquefação onde o tecido danificado assume uma aparência líquida. Acontece, geralmente, quando células que fazem parte do sistema nervoso são danificadas e normalmente o agente causador é bacteriano. Ou por coagulação, na qual, é comum em casos de traumatismo, intrusão ou luxação dentária, causando um rompimento no feixe vascular, ou seja, bloqueando o fluxo sanguíneo (LEONARDI et al., 2011).

A necrose pode ser classificada como tipo 1 e tipo 2, no primeiro caso são encontrados bactérias gram positivas e os exames radiográficos não apresentam lesão radicular, ou seja, os patógenos ficam restritos ao interior do elemento dentário (SIQUEIRA JR et al. 2012).

A necrose pulpar do tipo 1 quando não tratada pode gerar inúmeras complicações ao paciente, fazendo com que os produtos tóxicos bacterianos entrem em íntimo contato com os tecidos adjacentes, gerando as periapicopatias. Em infecção pulpar inicial a microbiota prevalente é composta por bactérias aeróbias, já nas fases mais avançadas é composta por bactérias anaeróbias. Logo após a necrose pulpar as bactérias irão ficar restritas apenas a luz do canal principal (LEONARDI et al., 2011).

Já na necrose do tipo 2 são encontradas bactérias *gram* negativas, uma vez que, não mais restritas ao interior do elemento dentário corroboram em lesões periapicais (SIQUEIRA JR et al. 2012). Um exemplo de lesão que pode ser corroborada por esse tipo de necrose é o granuloma periapical (CONDE, 2022).

2.3. Recursos diagnósticos na endodontia: necrose pulpar

A princípio uma boa anamnese sobre os acontecimentos diários do paciente é importante para avaliar a presença ou não de irregularidades que podem desencadear em necrose, saber qual a sua queixa principal, a intensidade, a localização, a frequência, a duração e o estímulo, outrossim importante é averiguar a história médica e dental. Devido à natureza silenciosa da patologia, é necessário analisar quais intervenções serão necessárias (NETO; ALBINO; SANTOS, 2022).

No exame clínico extra-oral deve ser averiguado presença de tumefação, fistulas, assimetria facial, dor ao abrir e fechar a boca, presença de nódulos linfáticos e realizar a palpação. No exame intra-oral se faz necessário a palpação apical, onde a mesma é realizada com dedo indicador afim de verificar alguma reação dolorosa e presença de exsudato purulento, na qual é um indicativo das condições dos tecidos periapicais, logo após é realizado percussão vertical e horizontal, o profissional pode utilizar o cabo de um espelho clínico para dar pequenas batidas no dente suspeito, sendo nas incisais ou oclusais e vestibular. A dor ou sensibilidade aumentada durante essa percussão pode ser um indicativo de necrose pulpar, outro exame a ser realizado é a sondagem periodontal para possível bolsas periodontais e analisar seus graus de mobilidade caso houver (MEDEIROS et al., 2007).

Outros exames de confirmação diagnóstica também podem ser efetuados, como a sensibilidade pelo aumento ou redução da temperatura, através dos testes térmicos, onde na maioria das vezes são utilizados devido seu baixo custo e simplicidade em ser executado. Nesses casos o cirurgião dentista isola relativamente com o auxílio de algodão estéril, sugador e jato de ar, em seguida aplica o gás Tetrafluoretano conhecido como endo-ice em um cotonete ou bolinha de algodão estéril e leva até a vestibular do elemento dentário em questão, caso seja multirradicular e necessário realizar em todas as faces. Já no teste térmico pelo calor é utilizado um bastão de guta percha aquecida em lamparina até apresentar um aspecto brilhante e então levado até as superfícies dentárias, na qual devem ser lubrificadas com vaselina (SILVA et al., 2016).

Para Silva et al. (2016), a aplicação do teste pulpar elétrico (TPE) é também uma possibilidade para a análise da vitalidade dentária. É considerado um teste útil quando combinado com outros testes, como o teste térmico citado anteriormente. Ele funciona fornecendo uma pequena corrente elétrica ao dente, que estimula as fibras nervosas se estiverem intactas e saudáveis. A sensação ou resposta do paciente ao estímulo, geralmente é em forma de formigamento ou um leve choque elétrico, indicando que a polpa está provavelmente vital. Por outro lado, a ausência de resposta pode indicar necrose pulpar (LIN; CHANDLER, 2008).

Em casos onde a dor é difusa e não é possível identificar qual elemento dentário está sendo afetado, um dos recursos utilizado é o teste da anestesia que consiste em aplicar o sal anestésico e aguardar, caso a odontalgia alivie significa que aquele, é o dente em questão, outra forma de diagnóstico e através do teste de cavidade, somente será realizado quando houver dúvidas em relação a vitalidade pulpar. O cirurgião dentista deve escolher uma broca esférica e guia-la em direção a câmara pulpar sem utilização de sal anestésico e longe de áreas estéticas, caso atinja o tecido pulpar e o paciente não relatou desconforto, logo é um processo de necrose

(MEDEIROS et al., 2007).

Além disso, a literatura também aponta como importante a utilização de exames de imagem para a análise dessa doença, inclusive, sendo mais específico para avaliar qual é o quadro clínico e seu alastramento, algo importante para evitar infecções sistêmicas em longo prazo (MARQUES, 2021).

A Associação Americana de Endodontia (AAE) em 2013, desenvolveu uma classificação detalhada para o diagnóstico das condições pulpares e periapicais. Esta classificação é essencial para orientar o tratamento endodôntico de forma adequada. As condições pulpares se classificam em: polpa normal; pulpíte reversível; pulpíte irreversível sintomática; pulpíte irreversível assintomática; e necrose pulpar. Sendo que a necrose pulpar pode se desenvolver e causar alterações perirradiculares, se classificando em: periodontite apical aguda ou sintomática; abscesso apical agudo; periodontite apical crônica ou assintomática; e abscesso apical crônico; e osteíte condensante. Assim como descreve suas características no quadro abaixo (AAE, 2013).

Figura 2: Classificação das condições pulpares de acordo com a AAE, 2013.

POLPA VIVA NORMAL	
Sem sintomas e resposta positiva normal aos testes térmicos	
DOENÇAS PULPARES (POLPA VIVA)	
PULPITE REVERSÍVEL	Dor provocada (frio), localizada e de curta duração. Tratamento: conservador (proteção do complexo dentino-pulpar)
PULPITE IRREVERSÍVEL SINTOMÁTICA	Dor espontânea, intensa, contínua, difusa, mal combatida com analgésicos. Pode doer muito com frio no início ou exacerbar com o calor e aliviar com frio nos estágios finais. Tratamento: Pulpectomia
PULPITE IRREVERSÍVEL ASSINTOMÁTICA	Não tem dor e a resposta aos estímulos térmicos pode ser normal. Cárie profunda ou trauma podem expor a polpa. Tratamento: Pulpectomia

Fonte: AAE (2017).

Figura 3: Classificação das condições pulpares de acordo com a AAE, 2013.

NECROSE PULPAR	
Sem sintomas e resposta negativa aos testes térmicos	
DOENÇAS PERIAPICAIS (POLPA MORTA)	
PERIODONTITE APICAL AGUDA OU SINTOMÁTICA	Dor moderada a intensa, provocada, localizada, pode ter a sensação de dente extruído, mais sensível à percussão vertical, sem edema. Radiograficamente: aumento do espaço perirradicular e pode ter rompimento da lâmina dura. Tratamento: Penetração desinfetante
ABSCESSO APICAL AGUDO	Dor intensa, espontânea, pulsátil, difusa, com edema, mais sensível à percussão horizontal. Radiograficamente pode apresentar aumento do espaço perirradicular e/ou rompimento da lâmina dura (ou imagem apical de "esfumaçamento"). Tratamento: Penetração desinfetante
PERIODONTITE APICAL CRÔNICA OU ASSINTOMÁTICA	Assintomático. As vezes pode doer ao mastigar alimentos mais sólidos. Radiograficamente apresenta rarefação óssea periapical difusa ou circunscrita. Tratamento: Penetração desinfetante
ABSCESSO APICAL CRÔNICO	Assintomático ou com ligeiro desconforto à percussão. Presença de Fístula. Radiograficamente pode apresentar rarefação óssea periapical difusa ou circunscrita. Tratamento: Penetração desinfetante
Osteíte condensante - Hipergênese óssea de causa desconhecida, que produz espessamento do osso. Radiograficamente apresenta densa imagem radiopaca em geral localizada na região apical.	

Fonte: AAE (2017).

2.4. O tratamento da necrose pulpar

A necrose pulpar pode ser ocasionada tanto por traumas mecânicos, quanto por infecções bacterianas ou alterações químicas na região da polpa dentária. Devido a possibilidade de alastramento desse tipo de degeneração, é muito importante que o paciente procure um profissional especializado, portanto a prática endodôntica na qual é feito a abertura coronária e a desinfecção dos canais radiculares é de suma importância, uma vez que, a falta de tratamento corrobora para possíveis lesões perirradiculares (FALCI, 2022).

A identificação de tratamentos a respeito da necrose pulpar é algo que vem ganhando força nos últimos anos, principalmente, devido a necessidade de tratamento imediato após o descobrimento dessa condição clínica. Esses traumas podem prejudicar a sustentação ou mesmo a função dentária, portanto, não é uma patologia que deve ser negligenciada, considerando que a necrose, é um dos tipos mais graves de degeneração existentes (CHAVES et al., 2022).

O tratamento endodôntico passa por quatro fases, sendo elas: abertura coronária, preparo químico- mecânico, medicação intracanal e obturação dos canais radiculares (SIQUEIRA JR et al., 2012)

Durante o preparo químico-mecânico são utilizados materiais mecânicos que promovem a remoção gradual dos microrganismos, associado a uma substância química capaz

de ter uma ação antimicrobiana com potencial de degradação de matéria orgânica e auxiliar na eliminação da smear layer. O preparo mecânico é constituído por limas que são capazes de ampliar o canal radicular, o que auxilia no controle de infecção, uma vez que, estudos comprovam que a cada troca de lima por um maior calibre do que a anterior foi encontrada um aumento na quantidade de microrganismos, portanto quanto mais amplo o canal, maior será a eliminação de bactérias presentes. O emprego de substâncias químicas com poder antimicrobiano potencializa o efeito do preparo mecânico aumentando a chance de sucesso endodôntico em casos de necrose pulpar (SIQUEIRA JR et al., 2012).

2.5. Soluções irrigadoras e métodos de agitação

O hipoclorito de sódio (NaOCl) é a substância química mais utilizada como solução irrigadora e aceita na prática endodôntica relacionada a necrose nos dias atuais, isto se dá, devido seu alto poder bactericida capaz de eliminar a ampla gama de microrganismos presentes na microbiota dos canais e também seu poder de dissolução de matéria orgânica. A sua concentração varia de 0,5 a 5,25% tendo em vista que, quanto maior sua concentração, maior será a sua capacidade de degradação dos tecidos orgânicos. (BOTERO et al., 2019).

O hipoclorito de sódio é um excelente agente antimicrobiano, capaz de dissolver matéria orgânica e ser desodorizante ou seja, capaz de inativar os odores internos do conduto causados pelo processo de degradação das bactérias, possui amplo espectro de ação e baixa tensão superficial, atua inibindo as cadeias enzimáticas, desnaturação de proteínas e inativação de ácidos nucleicos. As desvantagens do hipoclorito de sódio inclui o sabor desagradável, citotoxicidade em altas concentrações e sua incapacidade de remover a *smear layer* (CAMÕES et al., 2017).

Como alternativa ao hipoclorido de sódio, a clorexidina possui uma boa ação antimicrobiana podendo ser usada como solução irrigadora e/ou medição intracanal, ela tem a capacidade de se prender nas estruturas do canal, porém sua fixação é por curto prazo, tendo seu efeito menor em comparação as demais medicações como hidróxido de cálcio (SIQUEIRA JR et al., 2012). Esta tem a capacidade de reter seu efeito antimicrobiano por até 72 horas, que faz com que ela tenha a característica de substantividade, contribuindo significativamente para a redução da carga microbiana no tratamento endodôntico. Sendo também eficaz na prevenção de reinfecções durante e após o tratamento (MOHAMMADI; ABBOTT, 2009).

Suas principais vantagens são biocompatibilidade e substantividade, além da efetiva atividade contra os microrganismos mais comumente encontrados nas infecções endodônticas. Seu amplo espectro contra bactérias gram-negativas e gram-positivas, sua capacidade de

liberação prolongada gradual e em níveis terapêuticos sobre mucosa e o tecido dental (substancialidade) e sua biocompatibilidade, são alguns dos fatores que fizeram com que essa substância fosse introduzida como irrigante endodôntico (CAMÕES et al., 2017).

A clorexidina em baixas concentrações, como por exemplo, 0,2% e 0,12%, permite que substâncias de pequeno peso molecular escapem, resultando assim em um efeito bacteriostático. Já em altas concentrações como 2%, possui efeito bactericida devido a precipitação e coagulação do citoplasma.¹⁷ A clorexidina 2% tem sido efetiva particularmente contra o *Enterococcus faecalis*, um anaeróbio gram-positivo, comumente relacionado em tratamentos endodônticos fracassados (GATELLI; BORTOLINI, 2014).

Por não possuir capacidade de dissolução tecidual, seu uso vem sendo indicado como irrigante final, pois favorece a redução dos níveis de microinfiltração coronária, melhora o escoamento de cimentos endodônticos resinosos na superfície dentinária e ainda aumenta a longevidade da adesão de cimentos resinosos à dentina (ASSIS et al., 2011).

Além disso, a clorexidina 2% pode ser usada quando há presença de ápice aberto e empregada em pacientes alérgicos ao hipoclorito de sódio, devido a sua baixa toxicidade. Entretanto, sua aplicabilidade clínica necessita ainda de maiores confirmações quanto a sua utilização, isolada ou em associações (SEMENOFF et al., 2010).

De acordo com Blum (2012), a busca pelos benefícios da clorexidina e do hipoclorito de sódio, levou à ideia do uso combinado dos mesmos, levando a uma irrigação final desejada, isto é, a efetiva descontaminação química do sistema dos canais radiculares.

Porém estudos de Thomas (2010) demonstram que o uso combinado pode causar uma interação química entre os irrigantes, formando um precipitado tóxico aos tecidos periapicais. Esse precipitado se deposita nos túbulos dentinários, principalmente nos terços cervical e médio, levando a obstrução dos sistemas de canais.

Esse subproduto poderia se infiltrar nos túbulos dentinários, escurecendo a estrutura dental, com prejuízos estéticos, a mistura do hipoclorito com as moléculas da clorexidina pode formar subprodutos, resultando na formação da paracloroanilina. A paracloroanilina é formado durante a mistura das duas substâncias, portanto o uso em conjunto não é aconselhado e seus produtos de degradação são possivelmente tóxicos e carcinogênicos e sua formação está relacionada à concentração do hipoclorito de sódio (BLUM, 2012).

Sabendo que a remoção da *smear layer* é importante, especialmente em dentes com polpa necrosada, devido a presença de microrganismos no interior dos túbulos dentinários. Sabe-se que o hipoclorito de sódio não ser capaz de remover a *smear layer*, torna possível a sua remoção completa pela irrigação posterior com ácido etilenodiamino tetra-acético (EDTA)

(HAAPASALO et al., 2010).

Sua remoção é imprescindível para o sucesso do tratamento endodôntico, proporcionando uma desinfecção mais efetiva e melhorando o selamento dos cimentos devido a maior penetração para dentro dos túbulos dentinários abertos, aumentando as superfícies de contato, melhorando a retenção mecânica e reduzindo a possibilidade de microinfiltração através das paredes do canal (MOHAMMADI; ABBOTT, 2009).

O EDTA é amplamente utilizado no tratamento endodôntico, especificamente após a conclusão do preparo químico mecânico. Um dos métodos efetivos na eliminação dos componentes orgânicos e inorgânicos da smear layer envolve a combinação de EDTA e NaOCl na fase final do tratamento. O uso sequencial de EDTA e NaOCl na fase final de irrigação dos canais radiculares, auxilia na penetração do NaOCl nos túbulos dentinários ou em outras áreas de difícil acesso e que antes estavam cobertas pela smear layer, potencializando o processo de desinfecção. O EDTA também possui a função de preparar as paredes dos canais para uma melhor adesão dos materiais obturadores, proporcionando um selamento com maior efetividade e conseqüentemente, sucesso na obturação dos canais radiculares (BUENO, PELEGRINI, 2017).

Além das propriedades químicas, se faz necessária a associação a um sistema eficaz de distribuição da solução irrigante no SCR, principalmente nas áreas que não são atingidas pelos instrumentos endodônticos (GUERREIRO-TANOMARU et al., 2015).

O preparo mecânico utilizado isoladamente durante a instrumentação não é capaz de promover ampla remoção de microrganismos e seus metabolitos, devido ao sistema de canal radicular possuir um nível alto de complexidade, portanto o emprego. Da ativação das soluções irrigadoras é crucial para potencializar a limpeza e desinfecção do sistema de canais radiculares. Diferentes métodos de ativação, incluindo técnicas mecânicas, sônicas, ultrassônicas e com laserterapia, visam melhorar a penetração e eficácia dos irrigantes, aumentando assim a remoção de detritos e microrganismos das paredes do canal radicular, sendo de grande valia para os tratamentos de necropulpectomia (SIQUEIRA JR et al., 2018).

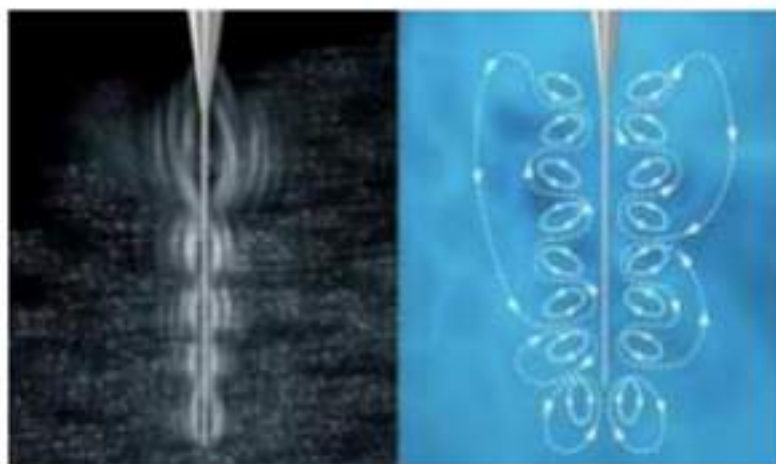
O conhecimento da complexidade anatômica dos canais também é importante, visto que a topografia interna do sistema de canais radiculares dificulta a técnica de preparação biomecânica. Debris necróticos podem se alojar nas irregularidades das paredes e não serem removidos pelos procedimentos mecânicos manuais. Nessas áreas, o contato com agente químico, soluções irrigadoras, tem como uma das suas funções, dissolver os tecidos necróticos complementando o preparo mecânico e assim eliminando os restos necróticos e os microrganismos (LOPES; SIQUEIRA, 2010).

A chegada dos motores elétricos, principalmente quando empregados movimentos rotatórios alternados, também conhecidos como movimentos reciprocantes, proporcionou uma nova forma de agitação mecânica do líquido irrigante. Antes, este tipo de agitação era realizada por meio de técnicas dinâmicas manuais, quando limas ou cones de guta-percha eram introduzidos no canal para, assim, ativar as soluções manualmente. Baseando-se no mecanismo reciprocante, foi desenvolvido um instrumento à base de polímero ABS (acrilonitrilo butadieno estireno) denominado de EasyClean (Easy) com o objetivo de realizar agitação constante da substância química endodôntica. O instrumento realiza o movimento de rotação alternada (reciprocante) nos sentidos horário e anti-horário, assim como em movimento de rotação contínua e secção transversal. Por não apresentar lâminas de cortes, o sentido do movimento não influencia no desempenho do instrumento, permitindo que seja utilizado em qualquer motor elétrico disponível no mercado (BUENO; PELEGRINI 2017).

Outra alternativa para agitação da solução irrigadora, é a Irrigação Ultrassônica Passiva (PUI), que tem se destacado e sua eficácia na potencialização da solução irrigadora, isso se deve a duas importantes propriedades presentes nela: micro fluxo e cavitação hidrodinâmica. A PUI foi descrita pela primeira vez por Weller & Miksis em 1980, é um método que consiste na ativação da solução química irrigadora dentro do SCR, a fim de aumentar a eficácia de desinfecção do canal. É utilizado, nessa técnica, um inserto ultrassônico que atua até o comprimento de trabalho do canal, sendo movido passivamente em um movimento de entrada e saída no interior do canal, evitando o contato com as paredes do mesmo. Criando um fluxo acústico com forças que causam a ruptura física de agregações bacterianas, como o biofilme (LEONI et al 2016; KHAORD et al., 2015; MUNOZ, CAMACHO-CUADRA, 2012).

A irrigação ultrassônica passiva funciona baseada em dois principais princípios físicos: micro-cavitação e micro-acústica. Esses princípios são fundamentais para a eficácia da PUI na limpeza e desinfecção dos canais radiculares. A micro-cavitação refere-se à formação, crescimento e implosão de bolhas de gás em um líquido devido às variações de pressão causadas pelas ondas ultrassônicas. Quando as bolhas implodem, elas geram microjatos de líquido de alta energia e ondas de choque. Isso ajuda a desintegrar detritos orgânicos e inorgânicos aderidos às paredes do canal, bem como a romper biofilmes bacterianos. Já a micro-acústica são correntes acústicas que geram fluxos de líquido através das ondas ultrassônicas que se propagam pela solução irrigadora. Estas promovem a agitação e o movimento turbulento da solução dentro do canal radicular, isso aumenta a interação da solução com as paredes do canal e melhora a remoção de detritos e micro-organismos (VAN DER SLUIS et al., 2007).

Figura 4: Efeito causado pelo ultrassom na solução irrigadora.



Fonte: AAE (2013).

O protocolo proposto para a PUI consiste em realizar ciclos de agitação da solução irrigadora e da solução quelante. Após a instrumentação deve-se encher o canal preparado com a solução irrigadora, introduzir o inserto ultrassônico no canal radiular, mantendo-o centralizado evitando assim o contato com as paredes do canal, de forma passiva. Então, é feita a ativação do aparelho ultrassônico na potência recomendada pelo fabricante do inserto, por 20 segundos. Durante a ativação deve-se mover o inserto no sentido apical-coronal para assegurar a distribuição uniforme das ondas ultrassônicas. Esse processo é repetido de 3 a 4 vezes, renovando a solução irrigadora entre um ciclo e outro (PETERS et al., 2011).

2.6. Medicação Intracanal

Embora o preparo químico-mecânico na necropulpectomia elimine boa parte das bactérias, ainda restam algumas que ficam em lugares inacessíveis e/ou resistentes ao preparo, por tanto se faz necessário o uso de medicações intracanaís. A medicação irá provocar uma diminuição da inflamação nos tecidos periapicais, e funcionará como um preenchimento temporário ajudando a eliminar bactérias onde o preparo mecânico não conseguiu atingir (VALTER; OLIVEIRA, 2022).

Segundo Barcelos, Santo e Andrade (2016), no tratamento dessa patologia deve ser feito o uso de medicamentos intracanaís, segundo os autores, a ação de antibacterianos é essencial para diminuir a replicação desses microrganismos, sendo que a medicação também pode chegar a regiões que ainda não foram lesadas, portanto, é um processo necessário para que a necrose não se desenvolva. Esse tipo de medicação também é capaz de gerar uma proteção química, fazendo que as bactérias não contaminem a região por meio da saliva, realizando sua

eliminação antes da entrada na vascularização dos dentes (KIRCHHOFF; VIAPIANA; RIBEIRO, 2013).

O paramonoclorofenolcanforado (PMCC) e o formocresol agem por liberação de vapores devido sua volatilidade. Normalmente são utilizados em canais não instrumentados ou parcialmente instrumentados, possuem um nível de toxicidade alto podendo ocasionar uma inflamação nos tecidos perirradiculares. O seu alto potencial volátil possui uma vantagem, pois são capazes de atingir áreas onde a instrumentação não conseguiu atingir (VALTER; OLIVEIRA, 2022).

O hidróxido de cálcio tem sido a primeira escolha quando os canais radiculares já estão instrumentados, devido sua alta performance antimicrobiana, anti-inflamatória, biocompatibilidade, elevado PH e sua ação mineralizadora. Ele poder ser manipulado com diferentes veículos, sendo eles, oleosos, aquosos, e viscosos, tendo função a diminuição da ação bacteriana, eliminação de exsudatos resistentes. Existem pastas já prontas no mercado como Callen e UltraCall. Em casos onde bactérias se mostram resistentes ao hidróxido de cálcio tem-se feito sua associação com clorexidina ou paramonoclorofenol. A associação com a clorexidina 2% tem o intuito de unir dois antimicrobianos com mecanismos de ação diferente afim de eliminar o maior número de bactérias possíveis (VALTER; OLIVEIRA, 2022).

Os veículos utilizados com hidróxido de cálcio podem influenciar significativamente suas propriedades clínicas, como a liberação de íons e a penetração nos túbulos dentinários. A escolha do veículo depende dos objetivos do tratamento e das características desejadas para a pasta. Abaixo estão alguns dos veículos mais comuns associados ao hidróxido de cálcio na endodontia:

1. Veículos Aquosos:

- Água Destilada: Simples e amplamente disponível, facilita a manipulação e aplicação, mas tem uma liberação rápida de íons cálcio e hidróxido;
- Soro Fisiológico: Similar à água destilada, mas com íons adicionais que podem influenciar a atividade antimicrobiana;
- Soluções de Clorexidina: Oferece propriedades antimicrobianas adicionais e prolonga a liberação de íons (ESTRELA et al., 2002; MOHAMMADI; DUMMER, 2011).

2. Veículos Viscosos:

- Propilenoglicol: Aumenta a viscosidade da pasta, facilitando a aplicação em locais específicos e prolongando a liberação de íons cálcio e hidróxido;

- Glicerina: Similar ao propilenoglicol, proporciona uma liberação controlada e sustentada de íons;
- Polietilenoglicol: Usado para criar pastas de hidróxido de cálcio com liberação lenta e controlada, melhorando a durabilidade e a eficácia antimicrobiana (ESTRELA et al., 2002; MOHAMMADI; DUMMER, 2011).

3. Veículos Oleosos:

- Óleos de Oliva: Utilizados para obter pastas com liberação muito lenta de íons, o que pode ser benéfico para tratamentos de longo prazo;
- Óleo de Amêndoas: Uma opção natural que proporciona uma liberação prolongada de íons e facilita a penetração nos túbulos dentinários (ESTRELA et al., 2002; MOHAMMADI; DUMMER, 2011).

A eliminação do lipopolissacarídeo (LPS) bacteriano é um aspecto crucial na endodontia, especialmente em casos de infecção persistente nos canais radiculares. O LPS, um componente das paredes celulares de bactérias gram-negativas, é um potente endotoxina que pode provocar inflamação e lesões periapicais. O hidróxido de cálcio é utilizado frequentemente para neutralizar e eliminar o LPS devido às suas propriedades alcalinas e antimicrobianas (GOMES et al., 2013).

O hidróxido de cálcio atua na eliminação do LPS por meio da liberação de Íons Hidroxila (OH^-), que têm um pH elevado que pode neutralizar o LPS ao desnaturar suas proteínas e lipídeos, tornando-o inativo. E através de sua atividade antimicrobiana, que além de neutralizar o LPS, também elimina bactérias remanescentes, reduzindo a fonte contínua de endotoxinas (MOHAMMADI et al., 2017).

Estudos de revisão sistemática discutem o tempo necessário que o hidróxido de cálcio deve permanecer no interior do canal para neutralização do LPS bacteriano. Baseando-se nessas referências, o tempo recomendado para a aplicação do hidróxido de cálcio visando a eliminação do LPS bacteriano varia geralmente de 1 a 4 semanas. Esse período é necessário para garantir a desintoxicação eficaz do canal radicular e promover um ambiente adequado para a cicatrização periapical (GOMES et al., 2013; MOHAMMADI et al., 2017; SIQUEIRA JR. et al., 2018; ZHU et al., 2019).

2.7. Obturação dos canais radiculares

Após o preparo químico-mecânico e a escolha da medicação intracanal é realizado a obturação dos canais radiculares. Por meio da obturação consegue-se um correto selamento do canal o que se torna essencial para a saúde periapical, bem como sua preservação, pois deste modo evita-se a invasão de microrganismos nas regiões apicais e coronárias, e aumenta as chances de sucesso do tratamento endodôntico. Inúmeras técnicas obturadoras têm sido preconizadas com o objetivo de minimizar o tempo de trabalho, bem como o consumo excessivo de material, melhorando assim a qualidade do selamento apical para que se alcance um tratamento endodôntico de sucesso (OLIVEIRA E DUQUE, 2012).

A obturação é feita com um material sólido, no caso, a gutta-percha juntamente com um plástico, sendo os cimentos endodônticos. Existe pesquisas a respeito do efeito antimicrobiano dos cimentos, na qual, foi observado que sua função bactericida só está presente antes do seu endurecimento, logo, pressupõem que as bactérias sobreviventes do preparo químico-mecânico dificilmente irão ser desintegradas pelo cimento. Portanto a função dos materiais dessa última fase tem sido o selamento da cavidade presente devido à ausência da polpa com o intuito de evitar contaminações e migrações de possíveis bactérias sobreviventes para os tecidos perirradiculares (SIQUEIRA JR et al., 2012).

Uma obturação de qualidade no terço apical é fundamental para um tratamento de sucesso, pois nessa área, além do forame apical, é possível encontrar inúmeros canais laterais e acessórios que se não forem atingidos podem causar infiltrações. Por outro lado, uma obturação mal realizada a nível coronário também pode levar a reinfecção dos canais, não possibilitando que o tratamento seja considerado um sucesso (MONTEIRO et al., 2008).

Para a execução do processo de obturação, deve ser levado em conta a utilização de materiais que se adequem a algumas propriedades físicas, químicas e biológicas, tais como: ser biocompatível; ter ação bactericida; ser radiopaco; não causar manchamento na estrutura dentária; ser de fácil manipulação; não apresentar contração quanto introduzido no canal; possuir bom escoamento; possuir bom selamento apical, etc (LEONARDO; LEAL, 1991).

Dentre as várias técnicas de obturação destaca-se a convencional, como a condensação lateral. E as técnicas não convencionais como as termoplastificadoras de gutta-percha, que podem ser feitas mecanicamente ou através de aparelhos plastificadores (LEONARDO, 2007).

2.7.1. Técnica de Condensação Lateral

A técnica de condensação lateral foi idealizada por Callahans no ano de 1914 e tem sido a técnica mais utilizada em todo o mundo devido a sua fácil execução, simplicidade e bons

resultados, podendo ser aplicada em várias situações clínicas por possibilitar o domínio dos movimentos durante a execução da técnica (CAMÔES et al., 2017);

Após realizada a instrumentação, o início da técnica é feito com a seleção de um cone de guta-percha denominado cone principal, que é escolhido de acordo com a lima memória. A confirmação da conicidade do cone é feita através de uma radiografia periapical realizada através da técnica de bisettriz e denominada conometria. O canal a ser obturado é irrigado e secado com cones de papel estéreis. Depois ainda são selecionados os cones acessórios e o espaçador digital que será utilizado para a realização da técnica (FERREIRA et al., 2011; JOHNSON; KULILD; TAY, 2016).

Primeiro é realizada a manipulação do cimento obturador e aplicado nas paredes do canal fazendo uso de um espaçador ou lima para possibilitar que o mesmo seja introduzido até a extensão de trabalho. Logo após, faz-se a cimentação do cone principal escolhido em sua posição, em seguida, utilizando o espaçador digital é feita a compactação lateral do cone principal devendo alcançar a posição mais apicalmente possível, objetivando compactar o material contra as paredes dos canais (DAMASCENO, 2008).

Em seguida retira-se o espaçador digital do canal e insere-se o cone acessório na posição onde estava o espaçador. Este processo deve ser repetido intercalando o espaçador digital e o cone acessório até que o condensador não alcance mais do que 2-3 mm no canal. A guta-percha que excede a região coronária é removida com um calcador aquecido e posteriormente compactada verticalmente com o mesmo. Não é necessário que se faça uma grande pressão, apenas uma leve pressão é feita durante a compactação (FERREIRA et al., 2011; NASSRI et al., 2003).

O fato da técnica de condensação lateral possibilitar o limite do comprimento de trabalho durante a inserção dos cones de guta-percha no canal é uma das principais vantagens da utilização da mesma. Embora, seja considerado um procedimento que, realizado de forma única, não permite obter uma obturação homogênea, e em alguns casos deixa espaços vazios entre os cones ou entre a parede dentinária e os cones podendo afetar assim a qualidade da obturação (SCHROTTER, 2010).

2.7.2. Compactação Termomecânica de McSpadden

No ano de 1980, Mc Spadden estabeleceu a técnica de termocompactação mecânica, na qual sugeria que o cone de guta percha poderia ser compactado através da rotação de um instrumento. O instrumento compactador, tinha uma aparência equivalente a uma lima Hedström invertida que era acoplada em um contra-ângulo e, quando inserida no canal,

empurraria a guta para o terço apical. Desta forma, para se obter um canal seria utilizado apenas um único cone de guta percha (LEONARDO 2007).

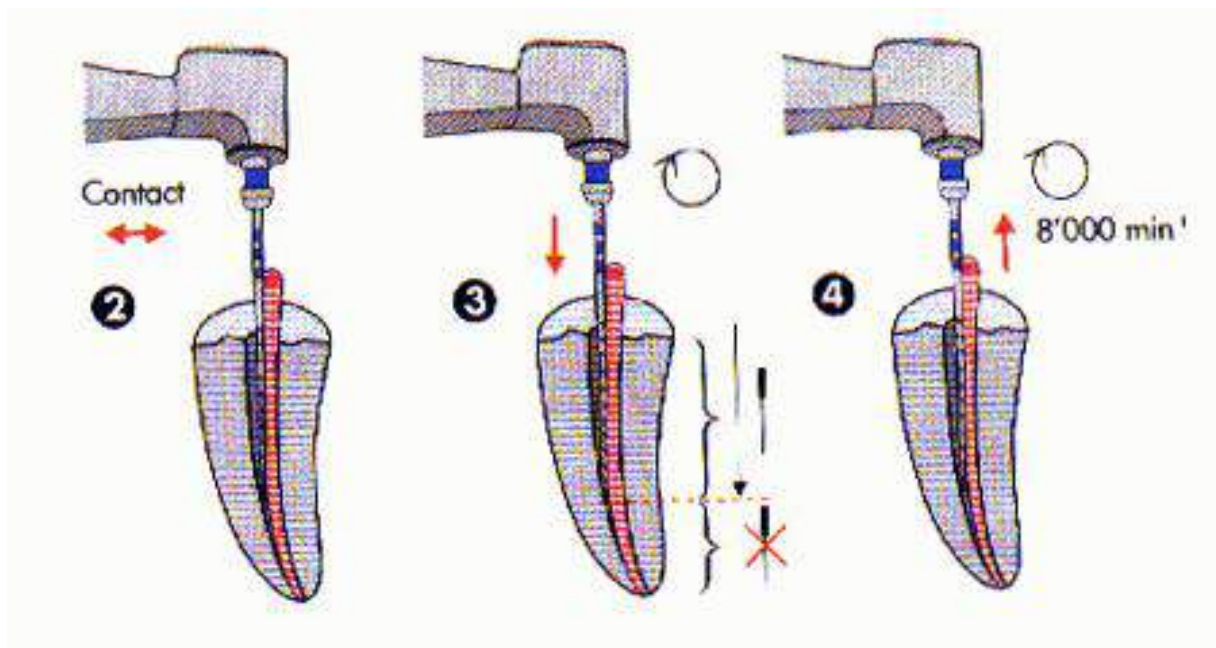
Devido ao formato do instrumento e a rotação do contra-ângulo, após a guta ser amolecida, a mesma é lateralmente compactada para a região do ápice dos canais (Fig. 5) (BUSTAMANTE; REITZ, 2008).

A utilização correta do condensador de Mc Spadden proporciona vários procedimentos como: facilitar a compactação térmica da guta-percha nos canais radiculares, permitir obturação de canais laterais e do espaço de reabsorções internas e intercondutos, acessar e recondensar canais que foram insatisfatoriamente obturados, além de possibilitar que a obturação seja realizada em uma única sessão (MIRANDA; DANTAS, 2013; MARTINS et al., 2011).

Entretanto, também apresenta algumas desvantagens tais como: risco de fratura do condensador dentro do canal, não permite o controle no extravasamento do material obturador a nível apical e também sobre o grau de aquecimento dos tecidos perirradiculares além de apresentar dificuldades na obturação de canais atrésicos e curvos (NASCIMENTO et al., 2010).

Em 1986, De Deus também descreveu a mesma técnica, que consistia na seleção de um compactador que adentrasse sem nenhum impedimento o canal radicular. Após isso, era selecionado o cone de guta-percha com travamento no comprimento de trabalho, colocando o cimento em toda extensão do cone, inclusive na porção terminal (BAUMANN, 2008).

Figura 5: Uso do Compactador na Técnica de Mc Spadden.



Fonte: Ferraz (2001).

2.7.3. Técnica Híbrida de Tagger

Em 1984, Tagger propôs a união de duas técnicas de obturação, a condensação lateral e a termoplastificada com uso dos compactadores de Mc Spadden. Desenvolvendo assim a técnica híbrida de Tagger que compreende a realização da condensação lateral a nível de terço apical e posteriormente a utilização dos compactadores que tem sua ação limitada a porção média e cervical do canal proporcionando um melhor selamento do sistema de canais (CAMÔES et al., 2017; INGLE et al., 2002).

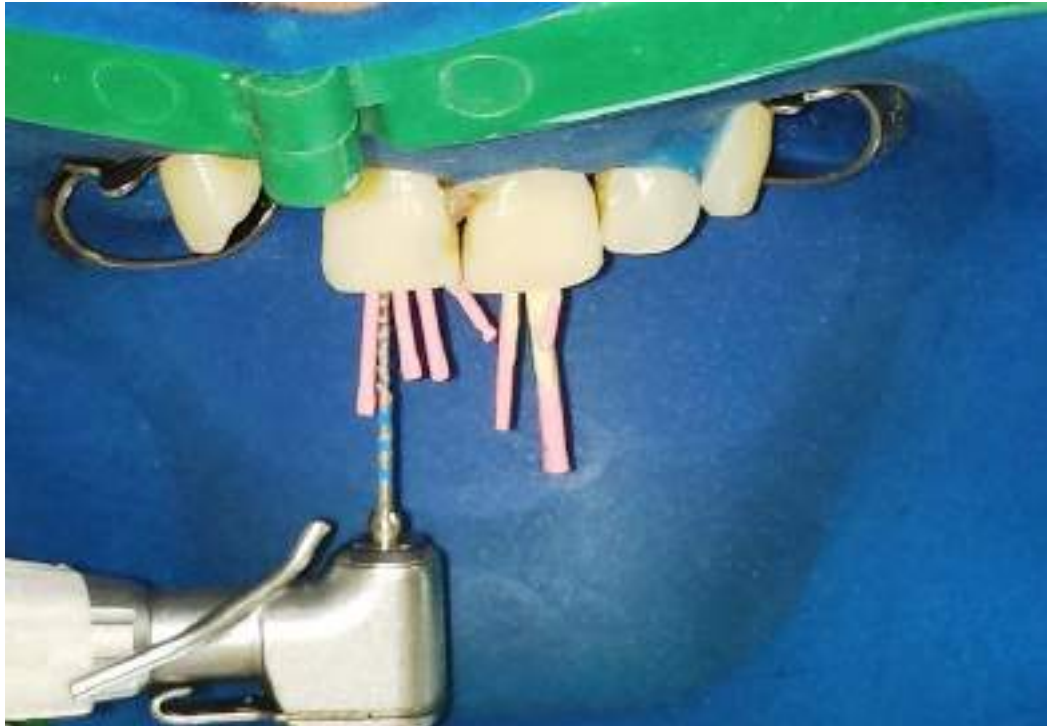
Desta forma a realização da técnica híbrida de Tagger é feita através da junção de duas técnicas, iniciando com a seleção do cone principal travando o mesmo no comprimento de trabalho, e posteriormente realizando a etapa da condensação lateral: é realizada a cimentação do cone principal no limite de trabalho envolto por cimento obturador, a seguir criam-se espaços para a inserção dos cones acessórios com os espaçadores digitais selecionados, entretanto são utilizados poucos cones. Após concluir a inserção dos cones é removido o excesso da obturação coronária e passa-se para a etapa da condensação vertical (NETO et al., 2001).

Feito a condensação lateral, posteriormente, é realizada a compactação vertical da guta-percha. Utiliza-se o compactador de McSpadden no terço médio e cervical que provoca o aquecimento e a compactação da guta através de giros em sentido horário (Fig. 6) (HOLLAND et al., 2004).

Logo após, Tagger realizou uma alteração em sua técnica, onde sugeriu que após a utilização do condensador de McSpadden fossem realizados espaços adicionais para introdução de cones acessórios nos canais, o que possibilitaria uma obturação hermética e tridimensional. Desta forma, a chamada Técnica Híbrida de Tagger Modificada, proporciona uma maior eficácia na obturação e diminui o número de espaços vazios dentro dos canais (FERRAZ et al., 2009).

Uma vantagem da utilização da técnica Híbrida de Tagger está relacionada com o menor tempo clínico, devido a junção das duas técnicas que pode ser realizada de forma eficaz e mais rápida, beneficiando assim o profissional e o paciente (INGLE et al., 2002).

Figura 6: Uso do Compactador de Mc Spadden na Técnica Híbrida de Tagger.



Fonte: Aznar (2015)

2.8. Necropulpectomia em dentes com rizogênese incompleta

Rizogênese incompleta é uma condição de dentes permanentes jovens que possuem a formação do ápice incompleta. Geralmente, suas paredes radiculares são frágeis e susceptíveis a fratura, e não possuem dentina apical envolvida por cimento, pois a necrose pulpar interfere na produção dentinária, impedindo a formação total da raiz e dificultando o tratamento endodôntico convencional (SOUZA,2015).

A interrupção no desenvolvimento da raiz dentária acontece em decorrência da propagação de microrganismos após injúrias como traumas e cárie, impedindo o processo de rizogênese devido a resultarem em alterações pulpares variadas e até mesmo necrose pulpar. Sob essas condições, o tratamento endodôntico convencional torna-se dificultado uma vez que os canais radiculares têm seu diâmetro aumentado, as paredes dentárias tornam-se finas e frágeis e o ápice anatômico encontra-se aberto inviabilizando assim a instrumentação adequada dos canais e a confecção do batente apical necessário para a fase da obturação (VALE & SILVA, 2011).

A revascularização pulpar realizada em dentes com rizogênese incompleta é um conceito da odontologia que visa salvar um dente com diagnóstico propício a fratura ou até mesmo indicação de exodontia. O objetivo principal do procedimento de revascularização é

permitir a continuidade do crescimento radicular com todas as estruturas envolvidas no processo devidamente formadas (GERHARDT; SILVEIRA, 2009).

Quando acontece o surgimento do dente na cavidade bucal, apenas dois terços da raiz está formada completamente, levando cerca de três a quatro anos após o surgimento para maturação radicular. Neste intervalo de tempo, os dentes permanentes com rizogênese incompleta apresentam forame com diâmetro maior que os terços cervical e médio, possuem forma de ampulheta, ausência de redução apical, paredes dentinárias frágeis e proporção coroa/raiz desproporcional (BRUSCH et al., 2015).

As causas da rizogênese incompleta envolvem agressão traumática e acometimento dentário por lesão cáriosa. O primeiro caso é quando o paciente jovem sofre algum tipo de trauma por acidente ou agressão, onde o processo de apicigênese e a formação de dentina é interrompida, deixando o ápice aberto e, conseqüentemente, levando a necrose. A segunda causa apontada consiste na progressão da cárie, de forma que a mesma atinja as estruturas: bainha epitelial de Hertwig e polpa dental, ambas são encarregadas pela formação de tecidos mineralizados que complementam a formação da raiz (KOTTOOR; VELMURUGAN, 2012).

As regiões periapicais dos dentes imaturos com ápice exposto contêm células multipotentes, que exibem grande potencial de diferenciação, formando fibroblastos, odontoblastos e cementoblastos. Logo, os procedimentos regenerativos baseiam-se em estimular tais células a restaurar os tecidos dentários perdidos e fortalecer a estrutura radicular (LOVELACE et al, 2011).

O desenvolvimento radicular também se dá devido a sobrevivência de células tronco da polpa dental, que estão presentes em grandes quantidades nos dentes jovens. Essas células podem agarrar-se no interior das paredes do canal radicular, diferenciando-se em odontoblastos onde irão depositar dentina, fazendo com que aumente dimensão das paredes dentinárias, finalizando a formação do ápice radicular (SILVA et al, 2017).

Outra possibilidade onde pode ocorrer o desenvolvimento radicular é a partir da entrada de células tronco originadas da papila apical ou no interior do canal radicular, depois de um sangramento na superfície periapical, pois essas células apresentam uma grande capacidade de proliferação (MARSCH, 2014).

Nesses casos, os procedimentos visam preservar as células-tronco da polpa dentária remanescente e as células-tronco mesenquimais da papila apical, ocasionando um processo de revascularização intracanal. Tal conceito baseia-se no fato das células-tronco da papila sobreviverem à necrose pulpar, mesmo na presença de infecção periapical e diante da comunicação entre o ápice e os tecidos periapicais (IWAYA et al., 2001).

A regeneração pulpar tende a continuar a formação radicular dos dentes com ápice incompleto e necrose. Porém, para que essa técnica ocorra de forma correta, existem alguns fatores que precisam ser seguidos de forma exata, como um microambiente propício a proliferação, matriz e fatores de crescimento, contenção de infecção no canal radicular e diferenciação celular (IWAYA et al., 2001).

Antes de tudo, é necessário que exista uma forma de controle da infecção do canal, pois se isso não for feito, os resultados do procedimento de regeneração não serão satisfatórios. Dessa forma, a desinfecção é feita por meio de soluções irrigadoras e medicação intracanal. Em seguida pode ser criada uma abertura no canal radicular para propiciar o crescimento tecidual, proporcionando a acomodação de células tronco para a superfície de dentes imaturos possibilitando a revascularização (SCHEBELA, 2013).

A regeneração pulpar significa a desinfecção dos canais radiculares, continuada de um sangramento na região periapical que enche o canal radicular com coágulos de sangue. Então, um novo tecido será produzido dentro do canal radicular, através das células provenientes da papila apical e aos fatores de crescimento, liberados naturalmente pelas plaquetas e a dentina (SILVA et al, 2017).

O procedimento de revascularização pulpar, em geral, acontece em somente duas consultas, visto que na primeira é realizada a limpeza dos canais por meio de irrigação e a introdução de medicação intracanal. Já na segunda consulta, o sangramento é induzido para o interior do canal, que é selado com MTA e resina, a partir daí é feito acompanhamento clínico radiográfico, monitorando a evolução do caso (ALBUQUERQUE et al., 2014).

Na desinfecção do canal radicular são utilizados hipoclorito de sódio ou gluconato de clorexidina. Existem alguns relatos onde mostram que clorexidina apresenta efeito tóxico e interferem na ligação das células tronco, por outro lado ela é bastante eficiente nos casos de reinfecção, pois devido ao seu efeito de substantividade age nas bactérias gram-positivas além ficar acumulada na dentina e sendo liberadas aos poucos por dia (GERHARDT; SILVEIRA, 2009).

No que diz respeito aos protocolos de revascularização pulpar, é possível encontrar na literatura uma vasta quantidade dos mesmos, porém, todos possuem o mesmo objetivo final que consiste na desinfecção dos canais radiculares, formação de um ambiente propício para o crescimento de células mesenquimais e selamento coronário (ALBUQUERQUE et al., 2014).

Nesse sentido, no ano de 2013 a AAE (American Association of Endodontics), por meio de estudos realizados, desenvolveu um documento chamado: "Considerações para procedimentos regenerativos", que explica algumas técnicas sobre o assunto. Assim, a AAE

sugeriu as seguintes etapas para que a revascularização pulpar aconteça com sucesso (AAE, 2013).

Figura 7: Técnica de revascularização proposta pela AAE, 2013.

Primeira consulta	Segunda consulta	Consulta de controle
<ul style="list-style-type: none"> - Anestesia local e isolamento absoluto; - Irrigação abundante com hipoclorito de sódio (NAOCL) 20 ml, tomando toda precaução para não haver extravasamento para os tecidos periapicais; - A agulha deve estar posicionada a 1 mm do ápice radiográfico; - A secagem é realizada através de pontas de papel absorvente; - Faz-se aplicação das seguintes medicações: hidróxido de cálcio e pasta tri-antibiótica (ciprofloxacina, metronidazol e minocilina); - Aplica-se o selamento de 3 a 4mm do material restaurador provisório. 	<p>Avalia-se a evolução da 1ª consulta - Anestesia local e isolamento absoluto;</p> <ul style="list-style-type: none"> - Irrigação abundante e aplicação de 20 ml de EDTA 17%; - Secagem com papel absorvente; - Provocar sangramento no interior do canal radicular através da sobreinstrumentação; - Fazer capeamento com hidróxido de cálcio; - Aplicar uma camada de 3 a 4 mm de ionômero de vidro; - Restauração definitiva com compósito. 	<ul style="list-style-type: none"> - Exame clínico e radiográfico; - Verificar ausência de dor, fistula e edema; - Resposta afirmativa ao teste de vitalidade pulpar; - Observar se está havendo aumento do tamanho das paredes e aumento do comprimento das raízes.

Fonte: AAE (2013).

3. PROCEDIMENTOS METODOLÓGICOS

O desenvolvimento desse estudo possui caráter exploratório e descritivo, por meio de uma revisão bibliográfica sobre a necrose pulpar, além de exames importantes que devem ser efetuados, outras hipóteses diagnósticas e tratamento dessa doença. Essa escolha foi decorrente dos vários autores sobre esse tema, que possui uma grande relevância acadêmica. Serão selecionados artigos de fontes de dados como a Scielo, Pub Med, Researchgate e Google acadêmico.

Sendo escolhidos periódicos com publicações recentes e com autores que possuem um maior histórico de publicações acadêmicas, facilitando assim o desenvolvimento do estudo. Um recorte temporal recente será importante para a escolha de periódicos atualizados sobre esse tema.

Como critério de inclusão serão selecionados arquivos que possuem correlação com o tema e autores com a devida validação acadêmica. Artigos e publicações que tangenciam o assunto serão prontamente excluídos após a triagem e leitura dessas literaturas.

4. CONSIDERAÇÕES FINAIS

A necrose pulpar é uma condição crítica na odontologia, resultante de fatores como cáries não tratadas, traumas e infecções bacterianas. O diagnóstico preciso é fundamental e envolve uma combinação de testes clínicos e coleta de informações através da anamnese, incluindo testes térmicos e elétricos da polpa e sua complementação com exames radiográficos.

O tratamento geralmente requer terapia endodôntica para remover o tecido necrótico e evitar infecções adicionais, auxiliado de soluções irrigadoras e instrumentos mecânicos. Técnicas avançadas de irrigação, como ativação ultrassônica e laser, melhoram significativamente a eficácia da limpeza, pois produzem um fluxo hidrodinâmico da solução e proporcionando uma maior efetividade da mesma.

Para o tratamento, o uso da medicação intracanal com Hidróxido de Cálcio é indispensável, sendo que é a única medicação capaz de inativar alguns microorganismos presentes na microbiota da necrose pulpar.

Por fim, a obturação dos canais radiculares não tem como objetivo cumprir um papel antimicrobiano ou compensar ineficiências do preparo químico mecânico, mas sim selar o sistema de canais radiculares, evitando reinfecções. A pesquisa contínua e a inovação em materiais e métodos endodônticos continuam a aprimorar os resultados para pacientes com necrose pulpar.

REFERÊNCIAS BIBLIOGRÁFICAS

- AAE. Associação Americana de Endodontia. **Classificação e diagnóstico das doenças pulpares e periapicais**. Curso de Odontologia Disciplina de Endodontia. 2017. Disponível em: <https://www.endo-e.com/documentos/Roteiros/DIAGNOSTICO%20E%20CLASSIFICACAO%20DAS%20DOENCAS%20PULPARES%20E%20PERIAPICAIS%202017.pdf>. Acesso em: 12 abr 2024.
- ALBUQUERQUE, Ludmila Araújo de et al. **Prevalência de doenças pulpares e periapicais na clínica de especialização em endodontia da FOP/UPE**. Revista de Cirurgia e Traumatologia Buco-maxilo-facial, v. 11, n. 1, p. 77-83, 2011.
- ALBUQUERQUE, M.T.P. et al. Pulp revascularization: an alternative treatment to the apexification of immature teeth. **Rev Gaúch Odontol**. 2014.
- ASSIS, D.F., Prado M, Simão RA. Evaluation of the interaction between endodontic sealers and dentin treated with different irrigant solutions. **Journal of endodontics**, v. 37, n. 11, p. 1550-1552, 2011.
- ASSOCIAÇÃO AMERICANA DE ENDODONTIA. (2013). **Consensus Conference Recommended Diagnostic Terminology**. **Journal of Endodontics**, 39(3), 447-454.
- BARCELOS, K. M.; SANTO, S. P. E.; ANDRADE, A. O. **Necrose pulpar**. Ciência Atual–Revista Científica Multidisciplinar do Centro Universitário São José, v. 7, n. 1, 2016.
- BAUMANN, M. A. **Obturacion del conducto radicular**. Endodoncia. Espanha, 2008. 2 pp. 240-246.
- BERGENHOLTZ, G. et al. **Textbook of Endodontology**. 2ª edição. Iowa, USA. 2016.
- BLUM TCB. **Análise química do precipitado formado na reação entre hipoclorito de sódio e clorexidina**. 2012. Tese de Doutorado. Universidade de São Paulo.
- BRUSCH, L.S., GUADAGNIN V., ARRUDA, M.E.B.F., DUQUE, T.M., PERUCHI, C.T.R. **A revascularização como alternativa de terapêutica endodôntica para dentes com rizogênese incompleta e necrose pulpar: protocolos existentes**. Brazilian Journal of Surgery and Clinica Research - BJSCR. v. 12, n. 1, p 50-61, 2015.
- BUSTAMANTE, R. L.; REITZ, R. **Uso do guttaflow na obturação dos canais radiculares**. Trabalho de Conclusão de Curso (Especialização em Endodontia) Universidade Federal de Santa Catarina, Florianópolis, 2008.
- CABECEIRA, A. L. S.; MORATO, G. R.; BARROS, D. V. **Revascularização pulpar: uma revisão da literatura**. Research, Society and Development, v. 12, n. 4, 2023.
- ÇALISKAN MK, Oztop F, Çaliskan, G. **Histological evaluation of teeth with hyperplastic pulpitis caused by trauma or caries: case reports**. Int Endod J. 2003; 36(1): 64-70
- CÂMARA, A.S.; SCENZA, M.F.Z.; SCENZA, P. Comparative evaluation of solubility, disintegration and flow of some root canal sealers. **J. Dent. Res.**, v.80, n.4, 2001.

CAMÕES, I. C. G. et al. Estudo Comparativo entre duas técnicas obturadoras: condensação Lateral X Híbrida de Tagger. **Pesq Bras Odontoped Clin Integr.**, v. 7, n. 3, p. 217-22, set./dez. 2017.

CAMÕES, I.C.G., Gomes CC, Freitas LF, Pinto SS, Saraiva SM, Sambati S. **Avaliação do hipoclorito de sódio e da clorexidina na desinfecção de cones de Guta-Percha.** Revista de Odontologia da Universidade Cidade de São Paulo, v. 22, n. 2, p. 94-103, 2017.

CAMÕES, I.G. Comparative study between two filling techniques: Lateral condensation x Tagger's hybrid technique. **Pesq Bras Odontoped Clin Integr**, João Pessoa, v.7, n.3, p. 217-222, set.dez. 2007.

CARVALHO, E. Avaliação do selamento apical em dentes obturados pela técnica da condensação lateral híbrida, de Tagger e Thermafil. **Rev. Ci Méd Biol.**, v. 5, n. 3, p. 239-44, set./dez. 2006.

CHAVES, H. G. S. et al. **Calcificação pulpar em dentes traumatizados—uma revisão da literatura.** Research, Society and Development, v. 11, n. 7, 2022.

COHEN, S.; HARGREAVES, K. M. **Caminhos da polpa.** Editora Elsevier Brasil. 10ª Ed. Pg. 324-335. 2011.

CONDE, J. J. A. **Tratamientos pulpares en dientes primarios con necrosis pulpar. 2022. 26 f. Trabalho de qualificação -** Carreira Odontológica. Universidad San Gregorio. Portoviejo. 2022.

COSTA, R. C. **Técnicas de Obturação Termoplástica. Faculdade de Ciências da Saúde de Universidade Fernando Pessoa.** Porto, p. 2-3, 2014.

DAMASCENO, J.L.N. Estudo comparativo do selamento apical em canais radiculares obturados pelas técnicas cone único Protaper e termoplástica sistema TC. **RGO**, v. 56, n. 4, p. 417- 22, out./dez. 2008.

DE GÓES SILVA, Lílian Dantas et al. **Diagnóstico endodôntico: comparação entre aspectos clínicos e histológicos.** RGO, v. 56, n. 1, p. 59-65, 2008.

DE MEDEIROS, João Marcelo Ferreira et al. **Avaliação da escolha dos testes de sensibilidade pulpar por especialistas em endodontia.** Revista Portuguesa de Estomatologia, Medicina Dentária e Cirurgia Maxilofacial, v. 48, n. 3, p. 149-154, 2007.

DE SÁ BARROSO, Leonam Ferreira et al. **Terapia endodôntica em dente traumatizado, com necrose pulpar e rizogênese incompleta.** Ciência Atual—Revista Científica Multidisciplinar do Centro Universitário São José, v. 10, n. 2, 2017.

ESTRELA, C. et al. Characterization of successful root canal treatment. **Brazilian dental journal**, v. 25, n. 1, p. 3-11, 2014.

ESTRELA, C., Estrela, C. R. A., Hollanda, A. C. B., Decurcio, D. A., & Pécora, J. D. (2002). **Mechanism of the action of calcium and hydroxyl ions of calcium hydroxide on tissue and bacteria.** Brazilian Dental Journal, 13(1), 2-7.

FALCI, T. T. **Protocolo clínico abscesso apical agudo**. Trabalho de Conclusão de Curso. Universidade Brasil, 2022.

FERRAZ, E. G. Avaliação da qualidade de duas técnicas de obturação do canal radicular por meio de radiografia digitalizada. **Revista da Faculdade de Odontologia-UPF**. 2009.

FERREIRA, C. M. et al. Análise da capacidade de preenchimento de canais radiculares com guta-percha promovida por três diferentes técnicas de obturação de canais radiculares. **RSBO**, v. 8, n. 1, p. 19-26, jan./mar. 2011.

FRACASSI, L. D. et al. Comparação radiográfica do preenchimento do canal radicular de dentes obturados por diferentes técnicas endodônticas. RGO. **Revista Gaúcha de Odontologia (Online)**, v. 58, n. 2, p. 173-179, 2010.

GATELLI, G., Bortolini MCT. **O uso da clorexidina como solução irrigadora em endodontia**. Revista UNINGÁ Review. v. 20, n. 1, p.119-122, out/dez. 2014.

GENÇOGLU, N. Effectiveness of different gutta-percha techniques when filling experimental internal resorptive cavities. **Int Endod J** January. ; 41: 836-42 2008.

GERHARDT, T., SILVEIRA, D. T. **Métodos de pesquisa / [organizado por] Tatiana Engel Gerhardt e Denise Tolfo Silveira; coordenado pela Universidade Aberta do Brasil — UAB/UFRGS e pelo Curso de Graduação Tecnológica — Planejamento e Gestão para o Desenvolvimento Rural da SEAD/UFRGS. — Porto Alegre: Editora da UFRGS, 2009.**

GOLDBERG, M., Lacerda-Pinheiro, S., Jegat, N., Six, N., Septier, D., Priam, F., Bonnefoix, M., Groult, N., & About, I. (2008). "**The impact of bioactive molecules to stimulate tooth repair and regeneration as part of restorative dentistry**". *Dental Clinics of North America*, 52(3), 577-597.

GOMES, B. P. F. A., Ferraz, C. C. R., Vianna, M. E., Berber, V. B., Teixeira, F. B., & Souza-Filho, F. J. (2013). **Inactivation of endotoxins by calcium hydroxide treatment in culture medium and root canals**. *Journal of Endodontics, 39(9), 1144-1147.

GUTMANN, J.; WITHERSPOON, D. **Obturação do sistema de canais radiculares limpo e modelado**. Cohen S, Burns R, editors. Caminhos da Polpa. Rio de Janeiro: Guanabara Koogan, p. 243-340, 2000.

HAAPASALO, M, SHEN Y, QIAN W, GAO Y. **Irrigation in endodontics**. **Dental Clinics**, v. 54, n. 2, p. 291-312, 2010.

HOLLAND, R. et al. Infiltração marginal apical relacionada ao tipo de cimento obturador e técnica de obturação. **Rev Fac Odontol Lins**, v. 16, n. 2, p. 7-12, 2004.

INGLE, J. I. et al. **Obturation of the radicular space**. **Endodontics**, 5th ed. London: BC Decker Inc Hamilton, p. 579-96, 2002.

IWAYA, S., IKAWA, M., KUBOTA, M. **Revascularization of an immature permanent tooth with apical periodontitis and sinus tract**. **Dental Traumatology**. 2001.

JANUÁRIO, M. V. S. et al. **Abordagem odontológica dos processos infecciosos purulentos maxilo faciais**. **SALUSVITA**, Bauru, v. 39, n. 2, p. 523-548, 2020.

JOHNSON, W.; KULILD, J. C.; TAY, F. **Obturation of the cleaned and shaped root canal system.** 2016.

KAIM, M.; BACKES, L. T. H. **Envelhecimento celular: teorias e mecanismos.** Revista saúde integrada, v. 12, n. 23, p. 178-189, 2019.

KHDAIR A, Mohammad MK, Tawaha K, Al-Hamarsheh E, Alkhatib HS, Al-Khalidi B, Bustanji Y, Najjar S, Hudaib M. A Validated RP HPLC-PAD **Method for the Determination of Hederacoside C** in Ivy-Thyme Cough Syrup. Int J Anal Chem. 2010; 2010:478143. doi: 10.1155/2010/478143. Epub 2010 Aug 24.

KIRCHHOFF, A. L.; VIAPIANA, R.; RIBEIRO, R. G. **Repercussões periapicais em dentes com necrose pulpar.** RGO. Revista Gaúcha de Odontologia, v. 61, p. 469-475, 2013.

KOTTOOR, J., VELMURUGAN, N. **Revascularization for a ne-crotic immature permanent lateral incisor: a case report and literature review.** International Journal of Pediatric Dentistry. 2012;23(4):310-16.

LEITE, M. A.; BORDA, M.; SILVA, M. T. **Tratamento para rizogênese incompleta em dentes com necrose pulpar – revisão da literatura.** Universidade de passo fundo, RS, Brasil-Graduanda de odontologia, faculdade de odontologia. 2019.

LEONARDI, D. P. et al. **Pulp and periapical pathologies.** RSBO, v. 8, n. 4, p. 47–61, 1 dez. 2011.

LEONARDO, M. R. **Endodontia: tratamento de canais radiculares, princípios técnicos e biológicos.** Artes Médicas. 9 ed. São Paulo. 2007.

LEONARDO, M.R.; LEAL, J.M. **Endodontia. Tratamento dos Canais Radiculares.** 2ª edição. Ed. Panamericana, São Paulo, 1991, 594p.

LIN J, Chandler NP. **Electric pulp testing: a review.** Int Endod J. 2008 May;41(5):365-74. doi: 10.1111/j.1365-2591.2008.01375.x. Epub 2008 Feb 20. PMID: 18298572.

LOVELACE, T.W., HENRY, M.A., HARGREAVES, K.M., DIOGENES, A. Evaluation of the Delivery of Mesenchymal Stem Cells into the Root Canal Space of Necrotic Immature Teeth after Clinical Regenerative Endodontic Procedure. **Jour-nal of Endodontics.** 2011 ;37(2):133—8.

LUCIO, G. S. G. **Revascularização pulpar em dentes com necrose pulpar e rizogênese incompleta: Relato de caso.** 2019. 23 f. Monografia (Graduação) Curso de Odontologia- Universidade do Sagrado Coração, Bauru (SP). 2019.

MARÍN BOTERO, M. L. et al. **Hipoclorito de sódio como irrigante de conductos. Caso clínico, y revisión de literatura.** Avances en odontoestomatología, v. 35, n. 1, p. 33-43, 2019.

MARQUES, Ângela Luzia Alves. **Precisão e Limitações dos Testes de Vitalidade No Diagnóstico Clínico Dento-Pulpar** Revisão. 2021.

MARSCH, G.S. **Tratamento de dentes com rizogênese incompleta e necrose pulpar: apicificação ou revascularização: revisão de literatura.** 2014. Dissertação (Especialização

em Endodontia) — Faculdade de Odontologia, Universidade Federal do Rio Grande do Sul, Porto Alegre, 2014.

MARTINS, S.C. Comparação da obturação endodôntica pelas técnicas de condensação lateral, híbrida de Tagger e Thermafil: estudo piloto com Micro-tomografia computadorizada. **Revista Portuguesa de Estomatologia**, Medicina Dentária e Cirurgia Maxilofacial, v. 52, n. 2, p. 59-69, 2011.

MIRANDA, L. H.; DANTAS, W. C. F. Técnicas avançadas de obturação endodôntica. **REVISTA FAIPE**, v. 3, n. 1, p. 46-60, 2013.

MOHAMMADI Z, Abbott PV. **The properties and applications of chlorhexidine in endodontics**. Int Endod J. 2009 Apr;42(4):288-302. doi: 10.1111/j.1365-2591.2008.01540.x. Epub 2009 Feb 7. PMID: 19220510.

MOHAMMADI, Z., & Dummer, P. M. H. **Properties and applications of calcium hydroxide in endodontics and dental traumatology**. International Endodontic Journal, 44(8), 697-730. 2011

MOHAMMADI, Z., Shalavi, S., & Soltani, M. K. **A review of the properties and applications of chlorhexidine in endodontics**. *Iranian Endodontic Journal, 12(4), 461-466 2017.

MONTEIRO, F. H. L. et al. Avaliação da infiltração apical em dentes obturados com a técnica híbrida de Tagger e da condensação lateral passiva. **Rev Inst Ciênc Saúde**, v. 26, n. 3, p. 334-9, 2008.

MORAES, J. G. S. et al. **Dente com necrose pulpar: tratamento endodôntico em sessão única**. 2023. 68 f. Monografia. Centro Universitário Maria Milza, no curso de Bacharelado em Odontologia. Governador Mangabeira (BA). 2023

MORGENTAL, R. D. et al. Avaliação da obturação de canais laterais e secundários artificiais com diferentes técnicas obturadoras. **Rev Odonto Ciênc.**, v. 23, n. 3, p. 273-7, 2008.

MURRAY, P. E., Stanley, H. R., Matthews, J. B., Sloan, A. J., & Smith, A. J. (2002). "**Age-related odontometric changes of human teeth**". *Oral Surgery, Oral Medicine, Oral Pathology, Oral Radiology, and Endodontics*, 93(4), 474-482.

NASCIMENTO, C. A. et al. Capacidade de termoplastificação da guta-percha com diferentes conicidades. **Rev Odontol UNESP**, v. 39, n. 6, p. 351-4, 2010.

NASSRI, M, G. et al. Análiseda resposta tecidual de dois cimentos endodeínticos. **J Appl OralSei**, v.11, n.1, p. 9-14, Jun, 2003.

NETO, D. A. S.; ALBINO, R. F. M.; SANTOS, R. M. R. **Tratamento de necrose pulpar em sessão única**. Health of Humans, v. 4, n. 2, p. 40-49, 2022.

NETO, U.X.S. et al. Selamento apical com as técnicas de Tagger e System B. **Rev FOB**, v. 9, n. 3/4, p. 145-9, jul./dez. 2001.

OLIVEIRA, A. C. M.; DUQUE, C. Métodos de avaliação da resistência à infiltração em obturações endodônticas. **Revista brasileira de odontologia**,69 (1), pp.34-38, 2012.

OLIVEIRA, L. V. **Escurecimento dental por trauma: revisão de literatura**. Orientador: Cláudia Lúcia Moreira. 2022. 15f. Trabalho de Conclusão de Curso (Bacharel em Odontologia) - Centro Universitário do Planalto Central Aparecido dos Santos, 2022.

PEREIRA, A. J. A. et al. Avaliação radiográfica do deslocamento apical da obturação de canais radiculares promovido pelo compactador de McSpadden na técnica híbrida de Tagger. **Rev. Bras. Odontol.**, v. 56, n. 6, p. 264-7, 1999.

PETERS, O. A. et al.. **Disinfection of root canals with various irrigation protocols**. Journal of Endodontics, 37(6), 939-944. 2011.

REYES, L. T.; CARRAZANA, M. A. Consideraciones en relación con la complejidad del tratamiento endodóntico. **Medicentro Electrónica**, v. 19, n. 2, p. 95-98, 2015.

SALAZAR, A. P. G. **Tratamiento de necrosis pulpar en segunda premolar superior izQUIERDA**. 2023.37 f. Universidad Peruana Los Andes, 2023.

SANTOS, Regis Burmeister dos. **Introdução à endodontia**. Universidade Federal do Rio Grande do Sul. Faculdade de Odontologia. Equipe de Endodontia. Endodontia pré-clínica. Porto Alegre: Evangraf, 2020. p. 11-14, 2020.

SASSONE, L., FIDEL, R., FIGUEIREDO, L., FIDEL, S., FAVIERI, M., FERES, M. **Evaluation of the microbiota of primary endodontic infections using checkerboard DNA-DNA hybridization**. Oral Microbiol. Immunol. v.22, n. 6, 2007, p. 390-397.

SCHEBELA, C.R. **Avanços na terapêutica endodôntica para dentes com formação apical incompleta e necrose pulpar**. 2013. Dissertação (Especialização em Endodontia) — Faculdade de Odontologia, Universidade Federal do Rio Grande do Sul, Porto Alegre, 2013.

SCHROTTER, P. **Avaliação da infiltração apical de duas técnicas de obturação: híbrida de Tagger modificada e Sistema TC**. Monografia (Especialização em Endodontia) - Unidade de Pós-Graduação, Faculdade Ingá UNINGÁ, Passo Fundo, RS, 2010.

SCHUH, W.; AZEVEDO, F. M. G. **Necrose pulpar e agentes microbianos: revisão de literatura**. Anais de Odontologia/ISSN 2526-9437, v. 4, n. 1, p. 88-94, 2021.

SELTZER S, BENDER IB, NAZIMOV H. **Differential diagnosis of pulp conditions**. Oral Surg Oral Med Oral Pathol. 1965; 19(3): 383-91.

SEMENOFF T.A., Semenoff-Segundo A, Borges AH, Pedro FML, Caporossi LS, Júnior AR. Antimicrobial activity of 2% chlorhexidine gluconate, 1% sodium hypochlorite and paramonochlorophenol combined with furacin against *S. aureus*, *C. albicans*, *E. faecalis* and *P. aurescens*. **Revista Odonto Ciência**, v. 25, n. 2, p. 174-177, 2010.

SILVA, A. C. et al. **Fatores de riscos associados à necrose pulpar**. Anais do Seminário Integrador do Curso de Odontologia da Univale, v. 1, n. 1, 2022.

SILVA, E. T. C.; VASCONCELOS, M. G; VASCONCELOS, R. G. Traumatismo dento alveolar: uma visão geral sobre aspectos epidemiológicos, etiológicos, abordagem clínico terapêutica e classificação. **Research, Society and Development**, v. 10, n. 1, 2021.

SILVA, J.P., BARCELOS, C.A., WAGNER, M.H., REIS, M.S. **Revascularização Pulpar: uma realidade promissora.** *Anais do Salão de Ensino e de Extensão.* 2017;93.

SILVA, T. et al. **Eficácia dos testes térmico e elétrico no registro do status pulpar: um estudo in vivo.** *Revista Brasileira de Odontologia*, v. 73, n. 2, p. 092, 2016.

SIQUEIRA JR, J. F. et al. **Princípios biológicos do tratamento endodôntico de dentes com polpa necrosada e lesão perirradicular.** *Revista Brasileira de Odontologia*, v. 69, n. 1, p. 8–14, 1 jun. 2012.

SIQUEIRA JÚNIOR JF, Rôças IDN, Marceliano-Alves MF, Pérez AR, Ricucci D. **Unprepared root canal surface areas: causes, clinical implications, and therapeutic strategies.** *Braz Oral Res.* 2018

SOUSA, C. S. R. **Técnicas de obturação termoplásticas.** Universidade Fernando Pessoa. Porto, 2017.

SOUZA, Filho FJ. **Tratamento de dentes com rizogênese incompleta: revitalização ou apicificação.** In: **Endodontia passo a passo: evidências clínicas.** São Paulo: Artes Médicas; 2015.

SOUZA, K. K. O.; SILVA, Y. A.; MENDONÇA, I. C. G. **Tratamento conservador da polpa: revisão de literatura.** *Brazilian Journal of Health Review*, v. 5, n. 3, p. 11912-11919, 2022.

SOUZA, Talita Raposo de. **Principais consequências da oclusão traumática causada por falhas anatômicas nas restaurações.** Monografia. 2020.

TARTAROTTI, E. et al. Avaliação radiográfica da qualidade de obturações endodônticas. **Revista de Endodontia Pesquisa e Ensino On Line**, v. 1, n. 1, jan./jun. 2005.

THEILADE, E. **Microbiologia da polpa necrosada.** In: *Endodontia* Bergenholtz, G., Horsted- Bindslev, P., Reit, C. Ed. Guanabara- Koogan, 2006.

THOMAS JE, SEM, DS. **An in vitro spectroscopic analysis to determine whether para-chloroaniline is produced from mixing sodium hypochlorite and chlorhexidine.** *Journal of endodontics*, v. 36, n. 2, p. 315-317, 2010.

VALE, M., SILVA, P.. **Conduta endodôntica pós-trauma em dentes com rizogênese incompleta.** *Revista de Odontologia da UNESP*, 40, pp. 47-52.2011.

VALTER, V.; OLIVEIRA, D. Universidade De Uberaba Curso De Odontologia Eduardo Azevedo Araujo **Medicações Intracanal Utilizadas Na Endodontia: Uma Revisão De Literatura** UBERABA-MG. 2022. Disponível em: <https://dspace.uniube.br/bitstream/123456789/1866/1/MEDICA%20c3%87%20c3%95ES%20INTRACANAL%20UTILIZADAS%20NA%20ENDODONTIA%20%20UMA%20REVIS%20c3%83O%20DE%20LITERATURA.pdf>. Acesso em: 10 jul. 2023.

VAN DER SLUIS, L. W. M., Versluis, M., Wu, M. K., & Wesselink, P. R. (2007). **Passive ultrasonic irrigation of the root canal: a review of the literature.** *International Endodontic Journal*, 40(6), 415-426.

VIANA, R. R. D. et al. **Intervenção endodôntica em dente com rizogênese incompleta, necrose pulpar e reabsorção interna: relato de caso.** Anais, 2022.

VIEIRA, P.R.S. Obturação pela técnica de Tagger no tratamento endodôntico de dente com reabsorção dentinária interna: relato de caso clínico. **Revista de Endodontia Pesquisa e Ensino Online**, v. 1, n. 1, jan./jun. 2005.

XIE Z, Shen Z, Zhan P, Yang J, Huang Q, Huang S, Chen L, Lin Z. **Functional Dental Pulp Regeneration: Basic Research and Clinical Translation.** Int J Mol Sci. 2021 Aug 20;22(16):8991

ZHU, Q., Safavi, K. E., Spångberg, L. S. W., & Baumgartner, J. C. **Efficacy of calcium hydroxide in inactivating endotoxin in experimentally contaminated root canals.** *Journal of Endodontics, 45(3), 345-349. 2019.