



**FACULDADE FASiPE CUIABÁ
CURSO DE BIOMEDICINA**

THAIS PAGLIARI

**INTERCORRÊNCIAS CAUSADAS PELO USO DE PREENCHEDORES
DE ÁCIDO HIALURÔNICO**

Cuiabá/MT

2023

THAIS PAGLIARI

**INTERCORRÊNCIAS CAUSADAS PELO USO DE PREENCHEDORES
DE ÁCIDO HIALURÔNICO**

Trabalho de Conclusão de Curso apresentado à Banca Avaliadora do Departamento de Biomedicina, da Faculdade Fasipe Cuiabá, como requisito parcial para a obtenção do título de Bacharel em Biomedicina.

Orientador (a): Laura Marina S. Maia de Athayde

Cuiabá/MT

2023

THAIS PAGLIARI

**INTERCORRÊNCIAS CAUSADAS PELO USO DE PREENCHEDORES
DE ÁCIDO HIALURÔNICO**

Trabalho de conclusão de Curso apresentado à Banca Avaliadora do Curso de Biomedicina –
Faculdade Fasipe Cuiabá como requisito parcial para a obtenção do título de Biomédica.

Aprovado em: ____/____/____

Professor(a) Orientador(a): Laura Marina S. Maia de Athayde

Departamento de Biomedicina – FASIPE

Professor(a) Avaliador(a):

Departamento de Biomedicina- FASIPE

Professor(a) Avaliador(a):

Departamento de Biomedicina- FASIPE

Departamento de Biomedicina- FASIPE

Profª. Me. Laura Marina S. Maia de Athayde

Coordenador do Curso de Biomedicina

Cuiabá/MT

2023

DEDICATÓRIA

A todas as pessoas que em minha caminhada demonstraram paciência e carinho.
Em especial, àquelas que me incentivaram a seguir sempre em frente.

AGRADECIMENTOS

A meus pais;

Ao professor orientador;

Aos demais professores do curso de Biomedicina da Fasipe Cuiabá;

A todos que direta e indiretamente contribuíram para a realização deste trabalho e permitiram o enriquecimento de minha aprendizagem, em especial.

EPÍGRAFE

A beleza da simplicidade, ligada a beleza estética, sincroniza o que há de mais belo na natureza humana.

PAGLIARI, Thais. Intercorrências causadas pelo uso de preenchedores de ácido hialurônico. 2023. 36. Trabalho de Conclusão de Curso – Faculdade de Sinop - FASIP

RESUMO

É evidente que a busca pelo aperfeiçoamento estético tem sido cada vez mais comum. Nessa perspectiva, os preenchimentos com ácido hialurônico tem se destacado ante a sua seguridade, eficiência e possibilidade de reversão. No entanto, embora seja considerado um procedimento seguro quando realizado por profissionais qualificados, existem riscos e efeitos colaterais associados ao uso desse tipo de preenchimento dérmico, dos quais destacam-se os hematomas, nódulos e Complicações Vasculares. Assim, o trabalho se propôs, através da metodologia aplicada de revisão de literatura a analisar as principais intercorrências identificadas na utilização dos preenchedores, identificando, sobretudo, as possíveis formas de minimiza-las. Para tanto, utilizou-se como critérios de inclusão a data de publicação dos estudos e o idioma, momento em que fora selecionado os artigos publicados nos últimos dez anos em língua portuguesa e inglesa. Já os critérios de exclusão foram os artigos publicados em idiomas diversos do estabelecido. Desse modo, concluiu-se que embora as intercorrências decorrentes da aplicação de ácido hialurônico sejam de baixa incidência e geralmente leves, é crucial adotar precauções para mitigar a possibilidade de qualquer complicação e assegurar um resultado que atenda às expectativas dos pacientes, preservando e/ou restaurando sua autoestima, saúde e bem-estar.

PALAVRAS-CHAVE: **Biomedicina, ácido hialurônico, intercorrências, preenchedores.**

PAGLIARI, Thais. Intercurrences caused by the use of hyaluronic acid fillers. 2023. 36. Conclusion work. Biomedicine – Faculdade de Sinop - FASIP

ABSTRACT

It is evident that the search for aesthetic improvement has become increasingly common. From this perspective, fillers with hyaluronic acid have stood out due to their safety, efficiency and possibility of reversal. However, although it is considered a safe procedure when carried out by qualified professionals, there are risks and side effects associated with the use of this type of dermal filler, including bruises, nodules and vascular complications. Thus, the work proposed, through the applied methodology of literature review, to analyze the main complications identified in the use of fillers, identifying, above all, possible ways to minimize them. To this end, the inclusion criteria were the date of publication of the studies and the language, when articles published in the last ten years in Portuguese and English were selected. The exclusion criteria were articles published in languages other than those established. Therefore, it was concluded that although complications arising from the application of hyaluronic acid are of low incidence and generally mild, it is crucial to adopt precautions to mitigate the possibility of any complication and ensure a result that meets patients' expectations, preserving and/or restoring your self-esteem, health and well-being..

KEYWORDS: Biomedicine, hyaluronic acid, complications, fillers.

LISTA DE TABELAS

Tabela 1: Tabela de Classificação de GLOGAU

LISTA DE FIGURAS

Figura 1: Composição química do ácido hialurônico

Figura 2: Pontos anatômicos do envelhecimento facial

Figura 3: Identificação de rugas no processo de envelhecimento

Figura 4: Rugas Dinâmicas e Estáticas. A: Rugas estáticas; B:Rugas dinâmicas

Figura 5: Antes e depois do preenchimento com Ácido Hialuronico

Figura 6: Aparecimento de hematomas após aplicação de ácido hialurônico em boca.

Figura 7: Formação de nódulos em boca, após aplicação de ácido hialurônico

Figura 8: Necrose após aplicação de ácido hialurônico em região de nariz e boca

Figura 9: Diferença entre agulha e cânula ao atingir um vaso. A ponta romba da cânula não traumatiza o vaso; quando atinge a parede do vaso ela é desviada

Figura 10: Regiões de maior risco para injeção de AH. 1. Testa, 2. Glabella, 3. Região nasal, 4. Têmporas, 5. Sulco naso labiais. As linhas em vermelho representam as principais artérias próximas a tais regiões

Figura 11: Regiões de maior risco para injeção de AH. 1. Região periorbital superior, 2. Região periorbital inferior, 3. Região periorbital lateral. As linhas vermelhas representam as principais artérias próximas a tais regiões

SUMÁRIO

1. INTRODUÇÃO.....	12
1.1 OBJETIVOS.....	13
1.2 METODOLOGIA.....	14
2. REVISÃO DE LITERATURA.....	15
2.1 ÁCIDO HIALURÔNICO E SUA COMPOSIÇÃO QUÍMICA.....	15
2.2 O ENVELHECIMENTO CUTÂNEO	21
2.3 OS TIPOS DE RUGAS.....	23
2.4 O USO DO AH NOS PREENCHIMENTOS FACIAIS.....	25
2.5 AS POSSÍVEIS INTERCORRÊNCIAS NA ADMINISTRAÇÃO DOS PREENCHEDORES.....	25
2.6 HIALURONIDASE.....	32
8. CONSIDRAÇÕES FINAIS.....	34
REFERÊNCIAS.....	35

1. INTRODUÇÃO

É fato que a expectativa de vida da população vem aumentando gradativamente nos últimos anos, acompanhado a escala do desenvolvimento econômico. A consequência na extensão desse lapso temporal influenciou diretamente na procura por procedimentos estéticos, de modo que se retarde o processo de envelhecimento, prolongando os traços joviais relacionados à beleza. A beleza, por sua vez, é classificada como um conjunto de características harmônicas que são agradáveis aos olhos. Embora seja um conceito geral, os padrões de beleza não são estáticos e variam conforme cultura, local ou mesmo época, porém os rostos proporcionais e contornados tendem a ser mais atrativos (FERREIRA e CAPOBIANCO, 2016).

Desse modo, a busca por procedimentos utilizando-se substâncias para o rejuvenescimento anatômico e harmonização facial tem se tornado amplamente utilizados, tendo em vista os resultados positivos, que restauram a autoestima e, conseqüentemente, o bem-estar dos pacientes (RODRIGUES, 2019).

Assim, ano a ano a busca por procedimentos estéticos tem crescido gradativamente, sendo eles minimamente invasivos, a qual destaca-se a toxina botulínica e os preenchedores como o (AH) (PEREIRA et al; 2018).

O (AH) é um ativo produzido pelo próprio organismo, está presente em grande quantidade na matriz extracelular dos tecidos conjuntivos, incluindo a pele humana (ANDRADE et al., 2014). O AH é responsável pela hidratação cutânea sendo um glicosaminoglicano. Quando utilizado, a depender da densidade, pode ocasionar melhoras na textura e na aparência da pele, além de seu efeito preenchedor de sulcos e rugas e tem efeito imediato (SANTIAGO et al., 2018).

Em razão do seu potencial hidratante e por seu aspecto procedimental reversível, essa substância tem se mostrado um forte aliado no segmento estético. A administração correta do produto auxilia na recuperação das estruturas faciais perdidas com o processo de envelhecimento, além de que é um método seguro e eficaz (FAGIEN, 2018).

Apesar de ser um procedimento seguro, é possível o aparecimento de intercorrências, dentre elas, as mais comuns são hipersensibilidade, edemas, hematomas e irregularidades, embora casos graves de necrose tecidual tenham sido relatadas, havendo um aumento no número de intercorrências pelo frequente uso nos últimos anos (COHEN et al., 2018).

Embora a maioria das marcas disponíveis do mercado possuam uma boa tolerância em geral, não estão isentos de risco, podendo apresentar reações adversas após a aplicação, tais como: sangramentos, eritema, nodulação, necrose e até mesmo cegueira nos casos mais graves (NERI, 2013).

A dosagem adequada e assepsia, por conseguinte, são fatores importantes para minimizar as intercorrências causadas nos procedimentos com ácido hialurônico. A assepsia incorreta exibe como consequência possíveis infecções e inflamação, já a dosagem excessiva pode acarretar em edemas, hematoma e necrose tecidual, efeitos indesejados para qualquer paciente (MENDELSON et al., 2018).

É imprescindível que o profissional biomédico esteta e as demais classes profissionais estejam ciente de todas as possíveis intercorrências associadas ao uso do preenchedor de ácido hialurônico e saber que tipo de conduta tomar, reconhecer, prevenir e tratar adequadamente. O uso de produtos de primeira qualidade e confiáveis, aliado a constante atualização das técnicas serão diferenciais no mercado de trabalho (LAMBROS et al., 2019).

Ante o exposto a relevantíssima abordagem do tema no setor acadêmico, o trabalho em escopo se propôs a analisar as possíveis intercorrências causadas pela administração dessa substância, identificando, sobretudo, as formas de prevenção dessas eventuais complicações, como também o processo de reversibilidade do método.

1.1 OBJETIVOS

1.1.1 Geral

Descrever o uso e as possíveis intercorrências causadas pelo ácido hialurônico em tratamentos estéticos.

1.1.2 Específicos

- I. Compreender sobre o funcionamento dos preenchedores e de como são metabolizados pelo organismo;
- II. Analisar as possibilidades para redução de intercorrências na utilização dos preenchedores;

III. Identificar os riscos da utilização dos preenchedores de ácido hialurônico.

1.2 METODOLOGIA

O presente estudo trata-se de uma revisão de literatura. A revisão de literatura é uma pesquisa planejada para responder a uma indagação específica e que utiliza métodos explícitos e sistemáticos para identificar, selecionar e avaliar criticamente os estudos, além de coletar e analisar dados desses estudos incluídos na revisão (BOTELHO et al., 2011).

Os critérios de inclusão adotados foram essencialmente data e idioma, logo utilizou-se artigos publicados nos últimos dez anos em língua portuguesa e inglesa. E os critérios de exclusão foram: artigos publicados diversos do estabelecido.

A análise foi realizada por meio de leitura crítica de todos os artigos selecionados para a realização desta pesquisa, não obstante, os dados utilizados foram selecionados de acordo com a necessidade de uso para aprimorar o estudo, e por fim, realizou-se uma síntese reunindo todas as informações pertinentes a esta revisão, visando à compreensão integral das ideias trabalhadas.

Por se tratar de uma revisão integrativa, o presente trabalho não foi submetido ao Comitê de Ética em Pesquisa. Contudo, todos os trabalhos utilizados e de domínio público foram devidamente referenciados, respeitando os direitos autorais dos pesquisadores. Sendo assim, o estudo seguiu as normas devidas, respeitando a resolução CONEP 466/12.

A análise das informações foi realizada por meio de leitura exploratória do material bibliográfico encontrado, utilizando-se abordagem descritiva. A leitura dos artigos permitirá evidenciar as principais convergências encontradas, que serão sintetizadas, agrupadas e categorizadas, ademais, serão definidas as categorias.

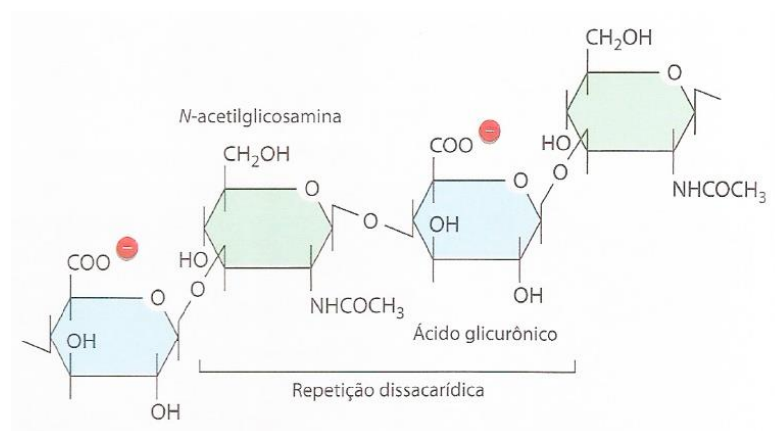
A plataforma de pesquisa utilizada foi Google acadêmico, biblioteca de saúde e SciELO, mecanismos de pesquisas livremente acessível que organizam e listam textos e artigos científicos publicados em uma vasta gama de informações. Como ferramenta de seleção utilizou-se as seguintes palavras chaves: ácido hialurônico, preenchimento, hialuronidase, intercorrências, biomedicina.

2. REVISÃO DE LITERATURA

2.1 ÁCIDO HIALURÔNICO E SUA COMPOSIÇÃO QUÍMICA

O ácido hialurônico (AH) – (C₁₄H₂₁NO₁₁) (figura 1), é uma substância naturalmente presente no corpo humano e desempenha várias funções importantes. Ele é encontrado em tecidos como a pele, as articulações e os olhos, e sua principal função, é a de manter a hidratação e os tecidos musculares desenhados. Na pele, o ácido hialurônico desempenha um papel crucial na manutenção da hidratação (LAMBROS et al., 2019).

Figura 1: Composição química do ácido hialurônico



Fonte: PAULO (2020)

O AH tem a capacidade de reter uma quantidade significativa de água, o que ajuda a manter uma pele hidratada e com aparência saudável. Ele atua como um reservatório de umidade, preenchendo os espaços entre as células da pele e mantendo-a macia e flexível (KEDE; SABATOVICH, 2015).

Além dos aspectos já mencionados, esse elemento também atua como um lubrificante, auxiliando no bom funcionamento das articulações. Essa substância é naturalmente metabolizada pelo organismo através da ação de enzimas específicas, conhecidas como hialuronidases. Essas enzimas quebram o ácido hialurônico em fragmentos menores, que são então eliminadas do corpo através do sistema linfático (KEDE; SABATOVICH, 2015).

Apesar de ser metabolizado pelo organismo, o ácido hialurônico tem uma taxa de renovação relativamente lenta, o que significa que sua concentração no corpo pode diminuir com o tempo. Por essa razão, algumas pessoas podem optar por usar produtos que contenha ácido hialurônico para aumentar seus níveis e promover benefícios para a saúde e beleza da pele, articulações e outros tecidos (LAMBROS et al., 2019).

2.2 ENVELHECIMENTO CUTÂNEO

A estrutura da face humana é complexa e apresenta camadas diferentes, tais como: pele, gordura subcutânea, músculos, compartimentos profundos de gordura, ligamentos de retenção e ossos. Existem três camadas principais que compõem a pele: a epiderme, a derme e hipoderme. A primeira é composta principalmente por queratinócitos, mas também inclui outras células como melanócitos, células de Langerhans e células de Merkel (COTOFANA et al., 2020).

A epiderme é dividida em quatro estratos que são percorridos por apêndices da pele, como unidades pilossebáceas e glândulas sudoríparas. Já a derme é dividida em duas camadas, a papilar e a reticular, e é responsável por abrigar o suprimento neurovascular da pele. Além disso, o tecido subcutâneo ou hipoderme está localizado abaixo da epiderme e derme, é composto pela fáscia superficial e pela gordura subcutânea (LOSQUADRO, 2017; WONG et al., 2021).

A membrana basal ou junção dermo-epidérmica (DEJ), tem a função de separar a epiderme da derme, que é composta por vasos sanguíneos, terminações nervosas e várias estruturas, como glândulas sebáceas, glândulas sudoríparas, folículos pilosos e nervos sensoriais. Os fibroblastos são as células mais abundantes na derme e são responsáveis pela produção de componentes da matriz extracelular (MEC) e fibras elásticas que garantem a integridade estrutural, firmeza e elasticidade da pele (COTOFANA et al., 2020).

O envelhecimento cutâneo é um processo natural influenciado por uma combinação de fatores genéticos, ambientais e de estilo de vida, tais como: exposição solar, perda de colágeno e elasticidade, hidratação, cuidados com a pele, alimentação e sono, podendo ser intrínseco ou cronológico. Com o tempo, a produção de colágeno e elastina na pele diminui, resultando em perda de elasticidade. Isso contribui para a formação de rugas e linhas de expressão (CASTRO, 2021).

Além do fator temporal, existem outros fatores determinantes no processo de envelhecimento, tais quais: fatores genéticos, estado hormonal e reações metabólicas, como estresse oxidativo. Nele estão presentes os efeitos naturais da gravidade ao longo dos anos, como as linhas de expressão, a diminuição da espessura da pele e o ressecamento cutâneo. Desse modo, o desenvolvimento de rugas é uma característica proeminente do envelhecimento

cutâneo. As linhas de expressão ao redor dos olhos, boca e testa tornam-se mais visíveis devido à perda de colágeno e elastina (DAHIYA E KAMAL, 2021).

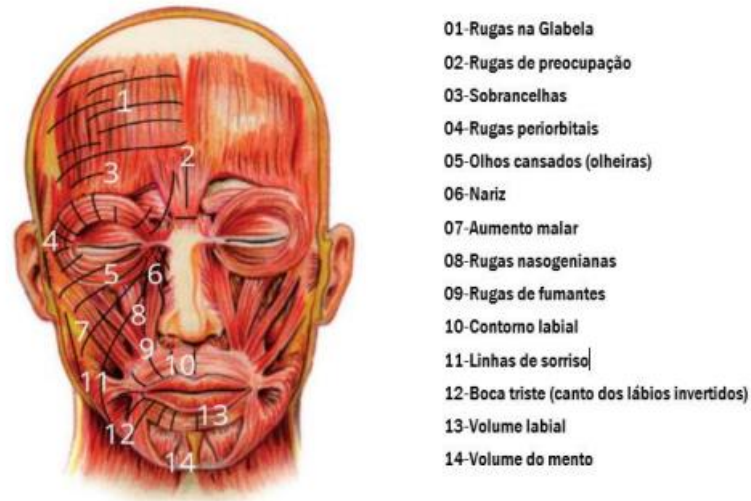Um fator determinante no processo de envelhecimento é a redução da produção de colágeno e elastina na pele. Essas proteínas são essenciais para manter a firmeza e elasticidade da pele. A perda delas leva à formação de rugas e à flacidez. Ademais, a pele tende a ficar mais seca com a idade, o que pode acentuar a aparência de rugas e linhas finas (figura 2) (CASTRO, 2021).

O processo do envelhecimento compromete os fibroblastos e, conseqüentemente, a síntese e atividade de proteínas importantes que garantem elasticidade, resistência e hidratação da pele, como a elastina, o colágeno e os proteoglicanos (OLIVEIRA, 2021). Essas modificações levam ao aparecimento de um fenótipo característico, compreendido pelo aparecimento de rugas, flacidez, manchas, diminuição da capacidade de regeneração dos tecidos, perda dos tónus, perda do brilho e aumento da fragilidade capilar (CASTRO, 2021).

Embora o envelhecimento cutâneo seja um processo inevitável, a adoção de práticas de cuidados com a pele, proteção solar adequada e a consulta a profissionais de saúde qualificados podem ajudar a retardar alguns dos sinais visíveis do envelhecimento. Dentre essas possíveis intervenções benéficas em prol da saúde, bem-estar e longevidade estética, dar-se-á ênfase na análise em tela, aos preenchimentos com ácido hialurônico.

Para tratamento das rugas é importante, entender as principais alterações musculares, provocados pelo tecido subcutâneo e classificação das rugas faciais, dentre essas destaca-se as regiões periorbitais, laterais do canto externo dos olhos glabulares, entre as sobrancelhas (Figura 2) (TASSINARY et al. 2020).

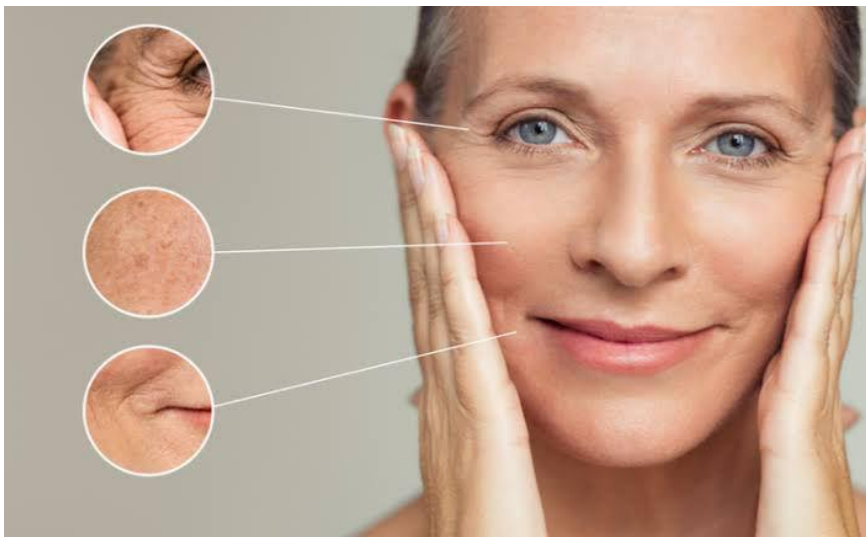Figura 2: Pontos anatômicos do envelhecimento facial



Fonte: TASSINARY et al. (2020)

Quando jovem, as células da pele são organizadas de maneira regular e em seu estado natural. Por outro lado, após o processo do envelhecimento, nota-se uma diminuição no volume e espessura dérmica. Isso ocorre devido à diminuição na produção de colágeno e à montagem irregular da rede de elastina, o que resulta em uma perda gradual de elasticidade. Essas alterações estruturais favorecem a formação de rugas na pele envelhecida (figura 3) (BONTÉ et al., 2019; HO e DREESEN, 2021).

Figura 3: Identificação de rugas no processo de envelhecimento.



Fonte: FLAVIO; 2019.

Cotofana e colaboradores (2015), enfatizam que os músculos faciais são únicos por conter tecido mole anexo à superfície da pele e que se firmam simplesmente por uma extremidade ao osso. Dessa forma, ao ocorrer a contração muscular, a pele sobrejacente também se contrai, ocasionando a formação de rugas e linhas de expressão (COTOFANA et al., 2020).

As rugas resultam de lesões de componentes essenciais do tecido conjuntivo, como o colágeno e a elastina. Isso ocorre devido a diminuição natural da elastina na pele, associada à alteração das funções do tecido conjuntivo. Além disso, a falta de oxigenação nos tecidos contribui para o processo de desidratação da pele, culminando, assim, no surgimento de rugas. (ALGHOUL; CODNER, 2021).

O envelhecimento biológico, que ocorre com o passar dos anos até a senilidade, é um processo irreversível e inevitável a qualquer pessoa, pois é o resultado de várias mudanças que ocorrem naturalmente e geneticamente predeterminadas e associadas à redução da atividade proliferativa celular (TANIKAWA et al., 2019).

Talbert et al. (2014) e Codner et al. (2013), relata que o envelhecimento causa uma diminuição muito grande das camadas celulares epidérmicas. Desse modo as modificações acontecem em uniformidade de ceramidas e outros lipídios altamente específicos da pele que possuem propriedades de barreira, incluindo a retenção de água na pele, ocorrendo uma diminuição muito grande na proporção da membrana basal, assim, como nos ligamentos do tecido conjuntivo e septos fibrosos que são primordiais em relação à sustentação no processo de envelhecimento facial, considerando como principais: orbital, zigomático, mastigatório e mandibular (TALBERT et al., 2014).

Já o envelhecimento precoce ocorre por diversas causas relativas: isto inclui o estilo de vida, nutrição, fatores ambientais, exposição aos raios ultravioleta e radicais livres. A exposição aos raios ultravioletas, o estilo de vida e alimentação de cada indivíduo estão diretamente associados ao envelhecimento, visto que quanto maior a exposição aos raios ultravioletas sem proteção, maior será a produção de radicais livres. Esses por sua vez oxidam diversos componentes celulares (BLASIAK J et al., 2020).

Nessa perspectiva analítica foram identificadas 05 fases do envelhecimento, primeira fase seria a face cansada, durante essa fase primitiva pode-se observar as rugas iniciais do ciclo do envelhecimento, a textura da pele, elasticidade, o aumento de volume em algumas regiões sobretudo pela alteração no fluxo da linfa e quantidade de nutrientes e água diminuídos, a região orbicular inclinada e canto dos lábios “caídos” que despertam a sensação de fadiga e cansaço (TALBERT et al., 2014).

A segunda fase seria a face rugosa, aqui observa-se as alterações além da textura, elasticidade, irregularidade de volume maior e mais nítida, e as alterações degenerativas distróficas da epiderme e da derme por desidratação, são nítidas em repouso (RADLANSKI e WESKER, 2016; WINDHAGER et al; 2019).

O terceiro estágio é o da face deformada, em que se observa um predomínio das alterações celulares desde a desidratação ao deslocamento gravitacional do tecido adiposo resultando na alteração da estrutura da face e pescoço, o contorno da face fica mais frouxo devido a flacidez que atinge também as pálpebras superior e inferior, além da formação do queixo duplo, onde ocorre a formação das dobras profundas e rugas. Assim é nítido o decaimento da face devido à perda de sustentação (BLASIAK J et al.,2020).

A penúltima fase pode ser identificada como a muscular, sendo caracterizada por dobras e rugas profundas, pele mais atrofiada, distrofia dos tecidos, deslocamento gravitacional, maior redução do tecido adiposo subcutâneo tendo como consequência o afinamento facial. Nesse tipo ainda, originalmente, tem músculos da face bem desenvolvidos, entretanto, a perda de sustentação faz com que a região orbicular tenha um aspecto triste e a região nasolabial com um maior decaimento (TALBERT et al., 2014; ALGHOUL; CODNER, 2013).

E, por fim, o último estágio é o convívio tardio, em que o envelhecimento facial é caracterizado por mudanças maiores, por diversas alterações na configuração facial por atrofia e degeneração celular dos tecidos, músculos e ossos. A redução do volume é maior por perda de tecido subcutâneo e muscular, têmporas afundadas e retração dos olhos, boca e queixo (RADLANSKI; WESKER, 2016).

Com o intuito de suavizar o envelhecimento facial existem procedimentos estéticos que utilizam o AH nas camadas internas da pele restabelecendo o equilíbrio hídrico, filtra-se e regula-se a distribuição de proteínas nos tecidos e compõe-se um ambiente físico no qual ocorre o movimento das células, contribuindo para melhora na estrutura e elasticidade da pele, removendo rugas, realçando e restaurando o volume facial, criando volume labial, suavizando as linhas de expressão e proporcionando o rejuvenescimento facial (CASTRO, 2021).

Assim, existem vários tratamentos cosméticos disponíveis para combater os sinais de envelhecimento, como preenchimentos dérmicos, toxina botulínica (Botox), peelings químicos, laser e procedimentos cirúrgicos, como lifting facial. A eficácia desses tratamentos varia conforme o quadro clínico, mas dentre as possibilidades existentes, abordar-se-á de forma mais concisa, os preenchedores dérmicos com ácido hialurônico (CASTRO, 2021).

2.3 OS TIPOS DE RUGAS FACIAIS

Existem duas classificações muito utilizadas na Harmonização Facial: a de Fitzpatrick (que divide a pele em 6 fototipos cutâneos que variam de acordo com a quantidade de melanina, com a capacidade de bronzear e/ou queimar quando se expõe ao sol) e a de Glogau, a qual abordaremos de forma sistêmica (AYRES; SANDOVAL, 2016; GLOGAU, 1996)

A classificação GLOGAU, ou a *Glogau Wrinkle Scale*, no original, foi desenvolvida pelo médico dermatologista Richard G. Glogau, e teve um papel muito importante para a abordagem terapêutica (quadro 1) (AYRES; SANDOVAL, 2016; GLOGAU, 1996).

O protocolo de análise facial para procedimentos estéticos possui a classificação do envelhecimento feita por Richard Glogau, em que a pele é agrupada entre quatro graus de acordo com os sinais de envelhecimento. No grau I, há um envelhecimento suave, discretas alterações pigmentares, poucas sequelas de acne e rugas mínimas. O grau II, apresenta envelhecimento moderado, manchas senis, lesões de acne e as linhas começaram a surgir no sorriso. Já o grau III, é um envelhecimento avançado, aspecto abatido, rugas sem movimento, cicatrizes acneicas, ceratoses visíveis e discromia. E por fim, o grau IV, é um envelhecimento grave, com rugas disseminadas, flacidez, cicatrizes acneicas e a pele enrugada por completo. No caso de tratamento de rugas dinâmicas, essas se enquadram no grau I e no grau II (tabela 1) (AYRES e SANDOVAL, 2016; GLOGAU, 1996).

Tabela 1: Tabela de Classificação de GLOGAU

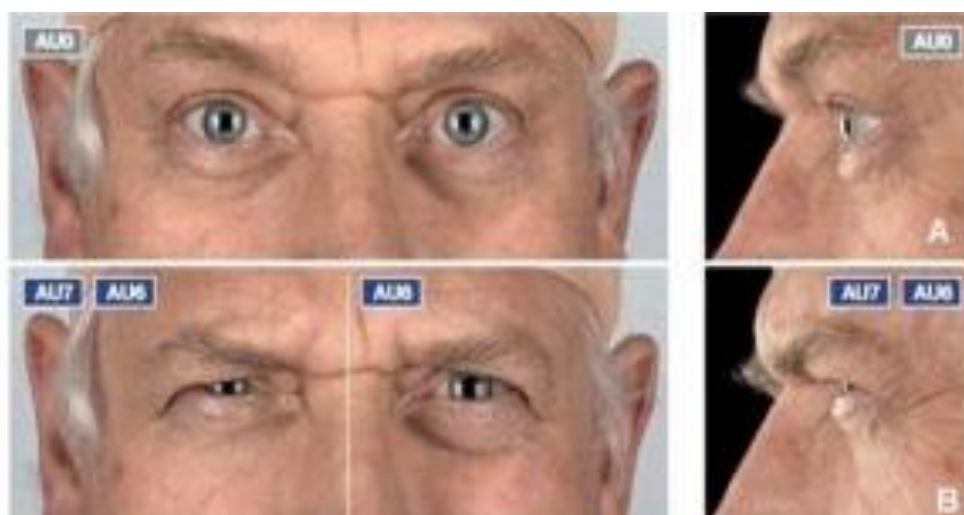
Grupos	Classificação	Faixa Etária	Descrição
I	Leve	28 a 35 anos	Sem rugas
II	Moderado	35 a 50 anos	Rugas dinâmicas
III	Avançado	50 a 65 anos	Rugas Estáticas
IV	Grave	60 a 75 anos	Rugas gravitacionais

As expressões faciais espontâneas e as mímicas forçadas servem para avaliar e classificar as rugas em estáticas ou dinâmicas. O diagnóstico de uma ruga dinâmica ocorre ao analisar o paciente enquanto esse faz mímicas faciais, aquelas que cessam com o fim da ação muscular são consideradas dinâmicas (FLÁVIO, 2019).

As rugas periorbitais dinâmicas constituem o maior número de queixas realizadas pelos pacientes. Essa categoria de rugas é apresentada por linhas radiais na região lateral dos olhos e são provocadas pela contração da porção lateral do músculo orbicular, principalmente, pela ação do sorriso (figura 5) (AYRES; SANDOVAL, 2019).

As rugas estáticas são causadas pelo envelhecimento natural da pele e pela perda de colágeno, podendo ter relação ou não com a movimentação da musculatura. Agentes externos também são causadores desse tipo de ruga, como a exposição à luz solar. A diferença para as rugas dinâmicas também está na profundidade das depressões na pele – as estáticas são mais profundas (figura 5) (FLÁVIO, 2019).

Figura 4: Rugas Dinâmicas e Estáticas. A: Rugas estáticas; B:Rugas dinâmicas



Fonte: Rodrigues (2019)

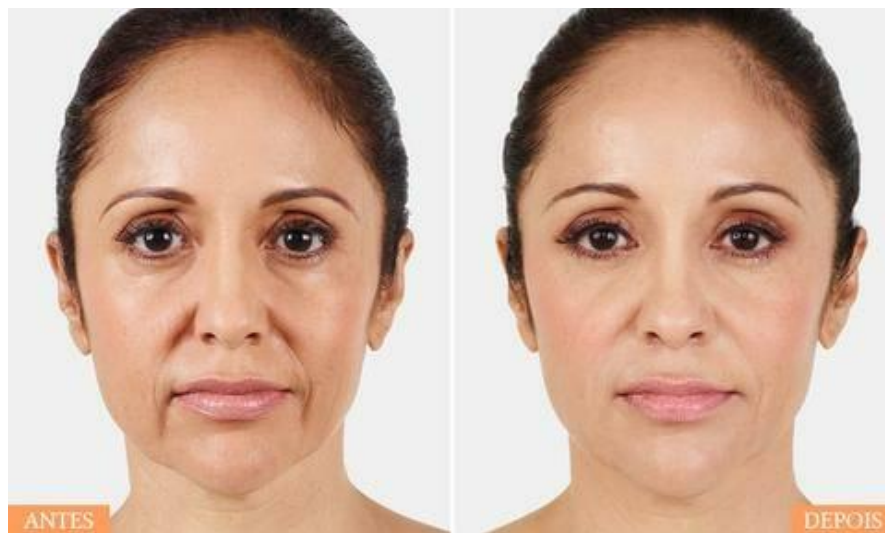Já as rugas gravitacionais referem-se a um tipo específico de rugas que se desenvolvem devido à influência da gravidade sobre a pele ao longo do tempo. O envelhecimento natural do organismo leva à diminuição da produção de colágeno e elastina, que são proteínas fundamentais para a firmeza e elasticidade da pele. À medida que essas substâncias diminuem, a pele perde a capacidade de se manter firme e resistente à gravidade, resultando no desenvolvimento de rugas gravitacionais (SPOSITO, 2009; FLÁVIO, 2019).

Essas rugas são parte do processo natural de envelhecimento e são influenciadas por vários fatores, incluindo a perda de elasticidade e colágeno na pele, bem como o efeito contínuo da gravidade sobre os tecidos faciais pele. Esse tipo de ruga possui um aspecto de ‘caimento’ da pele por causa da perda de elasticidade. São aquelas dobras que aparecem, geralmente, nas laterais do rosto e na região da mandíbula (SPOSITO, 2009; FLÁVIO, 2019).

2.4 O USO DO AH NOS PREENCHIMENTOS FACIAIS

O AH é frequentemente utilizado na harmonização facial para proporcionar volume, tratar e suavizar marcas ou linhas de expressão, redefinir contorno, preencher rugas, amenizar cicatrizes e promover o equilíbrio das características faciais. Esse procedimento visa melhorar a estética facial, realçando pontos específicos e suavizando áreas que possam apresentar sinais de envelhecimento ou perda de volume. Dentre as suas possíveis utilidades, destacam-se a correção de sulcos, rugas, aumento do volume dos lábios, correção de cicatrizes de acne, reposição do volume supra auricular, correção nasal, volumização por perda de coxins gordurosos proporcionando uma harmonização facial. Atualmente, o melhor resultado na estética para correção de ruídos, perda de contorno e reposição do volume facial é obtido com o AH reticulado na forma de gel injetável (CROCCO, 2019).

Figura 5: Antes e depois do preenchimento com Ácido Hialurônico



Fonte: Rodrigues (2019)

Um rosto jovem é caracterizado pela definição dos contornos da região malar. No entanto, passado os anos, a reabsorção óssea e a redução do coxim gorduroso malar caracteriza um aspecto envelhecido. Para devolver o volume perdido dessa área aplica-se o ácido hialurônico altamente coeso e viscoso redefinindo o contorno facial (KEDE; SABATOVICH, 2020).

A região orbitária lateral é um dos primeiros locais onde se formam linhas e rugas finas. E um dos principais fatores é o fato de estarmos utilizando essa musculatura na ação do

sorriso. Fragilidade das fibras colágenas e elásticas, atrofia muscular, deslocamento da gordura subcutânea e perda óssea permitem uma menor sustentação da pele, possibilitando a formação precoce de rugas e linhas nessa região (KEDE; SABATOVICH, 2020). Na região de glabella, para o rejuvenescimento da região frontal, o ácido hialurônico tem apresentado excelentes resultados (TRINDADE e SAMPAIO, 2015).

Em relação às áreas de preenchimento básico facial, podemos citar o sulco nasogeniano, na qual pode ser utilizada a técnica em retroinjeção através de cânula romba para um sulco muito acentuado aplicada no plano subcutâneo empregando apresentações específicas. Para o preenchimento labial existem algumas regras: o lábio superior deve ser 1/3 e o lábio inferior 2/3 da boca, o arco do cupido e o filtro precisam ser bem aparentes, de perfil o formato dos lábios deve ser côncavo, o lábio inferior deve ser 1-2 mm anterior ao lábio superior e a largura da boca deve estar contidas entre duas linhas fictícias médio pupilares (KEDE; SABATOVICH, 2015).

As técnicas utilizadas nos preenchimentos são definidas de acordo com as indicações clínicas e podem ser realizadas, por vezes, utilizando-se de vias de acesso diferentes (intradérmica ou subcutânea) (AGOSTINI e JALIL,2019). Embora chamado de preenchimento dérmico, a maioria dos AH, é injetado abaixo da derme. A correção dos sulcos nasolabiais, linhas da marionete e linhas mentonianas são abordadas no plano subcutâneo, enquanto as regiões do malar, zigomático, queixo e área mandibular são tratadas no plano supraperiosteal (AGOSTINI e JALIL,2019).

A exceção se aplica à correção das ríides no lábio superior, geralmente aplicado superficialmente sobre a ruga. No tangente à harmonização facial, é sabido que do ponto de vista anatômico, os compartimentos gordurosos superficiais e profundos evoluem de forma diferente em decorrência do envelhecimento, logo, a abordagem se dará através de uma técnica fundamentada na restauração dos volumes profundos e, posteriormente, dos volumes superficiais (VASCONCELOS et al., 2020).

O preenchimento comumente é realizado através de agulhas ou cânulas, cujo calibre deverá ser apropriado ao fluxo do material, nível e profundidade de deposição. Essa, por sua vez, poderá ocorrer pela técnica de retroinjeção, aplicações em bolus, injeções cruzadas, torre de sustentação, entre outras, levando sempre em conta a densidade e a viscosidade do agente preenchedor utilizado. Eventualmente, faz-se necessário a combinação de várias técnicas em um mesmo paciente, e que os resultados são dependentes da habilidade do profissional executor (JONES et al., 2021).

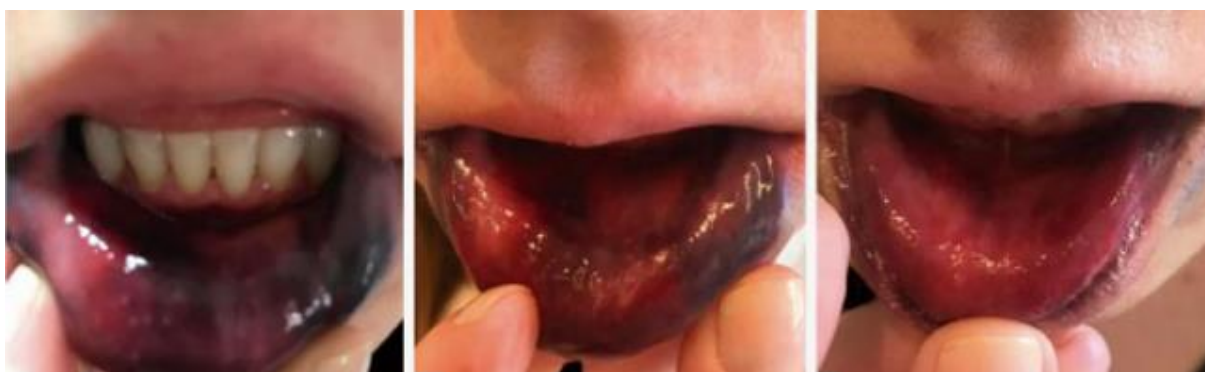
Outra prática utilizada na restauração da harmonia volumétrica, consiste na diluição do AH reticulado com solução salina e anestésico, visando impedir a constituição de granulomas e, por conseguinte, um posicionamento mais uniforme, homogêneo e natural do material injetado. Outros cuidados como o emprego de cânulas sobre agulhas, preenchimento progressivo sobre técnicas de bolus para impedir a constituição de nódulos, e aspiração anterógrada para evitar complicações vasculares, são fundamentais para minimizar os efeitos indesejados e proporcionar melhor conforto ao paciente (ALMEIDA, e SALIBA, 2019).

2.5 AS POSSÍVEIS INTERCORRÊNCIAS NA ADMINISTRAÇÃO DOS PREENCHEDORES

Os preenchimentos com ácido hialurônico são procedimentos estéticos populares para restaurar volume, suavizar rugas e realçar características faciais. Embora considerados seguros quando realizados por profissionais qualificados, como qualquer intervenção médica, esses preenchimentos podem apresentar algumas intercorrências) (JONES et al., 2021).

Desse modo, ainda que o AH que seja considerado um biomaterial de ouro, muito seguro e de fontes naturais, o ácido hialurônico não está livre de riscos ou reações adversas oriundas da sua aplicação, que podem incluir processos inflamatórios, hematomas (figura 6), nódulo (figura 7), edema, cicatrizes, até infecções e necrose tecidual (figura 8) (frequentemente pela aplicação dentro de um vaso ou pela compressão do mesmo) (JONES et al., 2021).

Figura 6: Aparecimento de hematomas após aplicação de ácido hialurônico em boca.

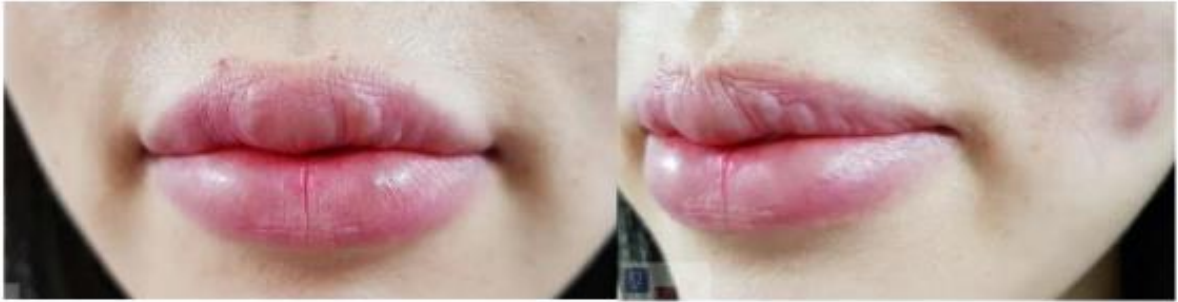

Fonte: Rodrigues (2019)

Na Figura 6 é possível observar a ocorrência de um hematoma no caso clínico. O hematoma é uma possível complicação associada ao preenchimento com ácido hialurônico e

ocorre quando há extravasamento de sangue dos vasos sanguíneos na área da injeção. Os sintomas comuns de um hematoma incluem inchaço, dor, coloração da pele (geralmente apresentando-se como uma mancha roxa ou avermelhada), e sensibilidade na área afetada. Esta condição pode ser desencadeada pela lesão dos vasos sanguíneos durante o procedimento.

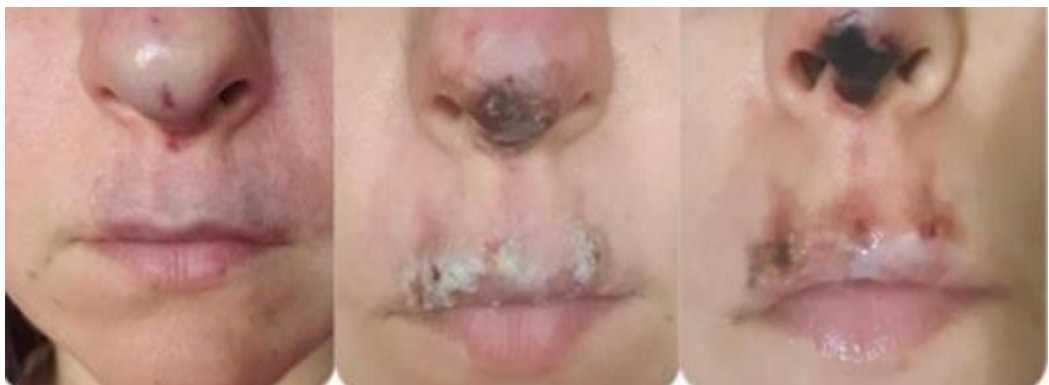Figura 7: Formação de nódulos em boca, após aplicação de ácido hialurônico.



Fonte: Rodrigues; 2019.

Já a formação de nódulos exposta na Figura 7, são possíveis intercorrências alusivas à formação de pequenas protuberâncias palpáveis na área onde o material foi injetado. Esses nódulos podem variar em tamanho e podem ser percebidos ou sentidos sob a pele. A formação de nódulos pode ocorrer por diversos motivos, incluindo uma distribuição inadequada do material de preenchimento, resposta inflamatória do organismo ou mesmo acúmulo do ácido hialurônico em determinadas áreas.

Figura 8: Necrose após aplicação de ácido hialurônico em região de nariz e boca:



Fonte: Rodrigues; 2019.

Por sua vez, a Figura 8 exemplifica a ocorrência de necrose. Essa é uma complicação grave e rara associada à aplicação de ácido hialurônico. A necrose ocorre quando há uma interrupção significativa do fluxo sanguíneo para a área onde o ácido hialurônico foi injetado,

levando à morte do tecido circundante. Este é um evento adverso sério que demanda atenção médica imediata. Os sintomas de necrose podem incluir dor intensa, mudanças na coloração da pele (geralmente se tornando mais escura), inchaço, formação de bolhas e, em casos graves, a pele pode apresentar uma aparência enegrecida.

Balassiano (2019), ressalta que embora o AH injetável seja considerado o padrão ouro na clínica estética para correção de rugas, perda de contorno e reposição de volume facial, seu uso também pode provocar efeitos indesejáveis, às vezes graves (BALASSIANO; 2014). Já os autores Ferreira e Capobianco (2016), afirmam que complicações decorrentes do uso do AH são infrequentes, entretanto, alguns pacientes podem apresentar reações alérgicas às substâncias químicas e elementos proteicos presentes em sua composição (FERREIRA; CAPOBIANCO, 2016).

Moraes (2017), por sua vez, recomenda que assim como a maioria dos produtos cosméticos, o AH não deve ser utilizado em indivíduos com hipersensibilidade conhecida, em mulheres grávidas ou no período de amamentação, bem como não deve ser injetado em uma área onde um implante permanente tenha sido colocado, ou aplicado próximo a áreas em que haja doença ativa de pele, inflamações ou feridas (MORAES, 2017).

As complicações vasculares causadas pela compressão do material de preenchimento são avaliadas como uma complicação rara, entretanto, potencialmente devastadora capaz de levar à necrose de tecidos e infecção. Dentre as possíveis intercorrências na administração do preenchimento facial destaca-se à oclusão arterial, por se tratar de intercorrências mais graves, , não apenas os músculos devem ser de conhecimento dos profissionais que trabalham na área, mas também o sistema arterial deverá ser de total conhecimento (TAMURA, 2023).

A aplicação acidental de ácido hialurônico nas artérias faciais pode causar a embolização e a oclusão vascular, promovendo isquemia local, elevando o risco de necrose, em regiões específicas poderiam acarretar em anormalidades visuais, inclusive cegueira, e em raros casos, mais agressivos, um acidente vascular encefálico. Portanto, é fundamental o conhecimento da anatomia vascular por parte do profissional, a fim de que os riscos de complicações sejam reduzidos para todos os preenchedores injetáveis (JONES et al., 2021).

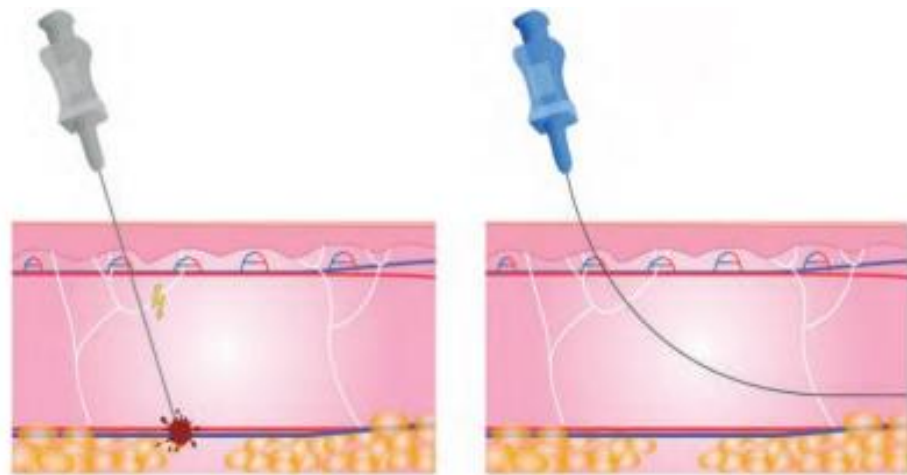
A artéria facial e suas ramificações é muito estudada e de grande importância, o trajeto dessa artéria é na superfície externa da mandíbula, sob o platisma até o canto interno do olho. Ela cruza o músculo bucinador e a maxila, profundamente aos músculos zigomático maior e elevador do lábio superior está artéria é a principal na irrigação labial e nasal, sendo o

conhecimento de seu trajeto de grande valia para o sucesso do tratamento com ácido hialurônico (ALMEIDA, e SALIBA, A. F, 2019).

Outros fatores primordiais que devem ser observados no preenchimento são, a assepsia o local e a anamnese. É indispensável que antes de iniciar o procedimento seja realizada uma assepsia local adequada evitando assim efeitos adversos de infecção. É de suma importância, uma boa anamnese sobre o histórico de distúrbios hemorrágicos, herpes, doenças autoimunes, gravidez, alergias, tendência à formação de queloides e uso de medicamentos, tais como anticoagulantes ou vitaminas/suplementos fitoterápicos associados a sangramento prolongado (PARADA, et al., 2018).

Não existem preenchedores faciais totalmente privados de riscos, podendo até profissionais experientes se depararem eventualmente com reações imediatas, como eritema e sangramentos, devido a acidentes na aplicação e variações anatômicas ou intercorrências tardias como a nodulação. No entanto, parte das complicações durante o preenchimento podem ser evitadas com a utilização das microcânulas que são semelhantes às agulhas, porém, apresentam ponta romba e abertura lateral próxima à ponta, por onde é injetado materiais de preenchimento (figura 9) (PARADA, et al., 2018).

Figura 9: Diferença entre agulha e cânula ao atingir um vaso. A ponta romba da cânula não traumatiza o vaso; quando atinge a parede do vaso ela é desviada.



Fonte: Rodrigues (2019)

Diversos estudos apontam que a ponta romba possui menor riscos de atingir vasos sanguíneos e maior flexibilidade da microcânula comparada à agulha, permite um deslizamento sob a derme com menor trauma nos tecidos e vasos. Além disso, a abertura única da microcânula oferece ampla cobertura para cada ponto de entrada, o que diminui a liberação de

histamina diminuindo a formação de edemas, eritema, hematomas, além de provocar menos dor e diminuição no tempo de recuperação (ALMEIDA, e SALIBA, A. F, 2019).

Entretanto, embora sujeito à intercorrências, parte dessas complicações podem ser tratadas e revertidas por meio do uso da hialuronidase (FARIA e JUNIOR, 2020). É fundamental que pessoas com hipersensibilidade aos estreptococos ou bactérias do tipo G⁺ ram-positivas não façam o uso de ácido hialurônico, bem como pacientes com histórico de alergia à proteína de aves, hipersensibilidade, problemas de coagulação e gestantes. Além disso, a sua utilização é totalmente contraindicada em regiões que apresentem algum grau de infecção ou inflamação, bem como feridas ou procedimentos cirúrgicos ainda não cicatrizados (VASCONCELOS et al., 2020).

É importante que as zonas de riscos da face sejam evitadas durante os procedimentos estéticos que englobem o uso do ácido hialurônico como material preenchedor, a fim de se evitar complicações graves. Frequentemente, suas aplicações em camadas mais superficiais, exceto glabella, apresentarão riscos mínimos, com resultados muito satisfatórios. Porém, quando aplicado em maior profundidade, como o plano supraperiostal, a atenção deverá ser redobrada, e caso necessário, o uso de hialuronidase será recomendada (TAMURA, 2013).

Sempre que houver suspeita de injeção do ácido hialurônico de modo intravascular, ou promovendo a isquemia do mesmo, poderá ser solicitada a realização de uma ultrassonografia com o objetivo de localizar exatamente o biomaterial, e observar os possíveis danos ocasionados aos tecidos. Atualmente, a utilização desse exame complementar tem sido muito difundida na área de harmonização facial, para a análise e detecção de diferentes tipos de preenchedores faciais injetáveis (WORTSMAN, 2015).

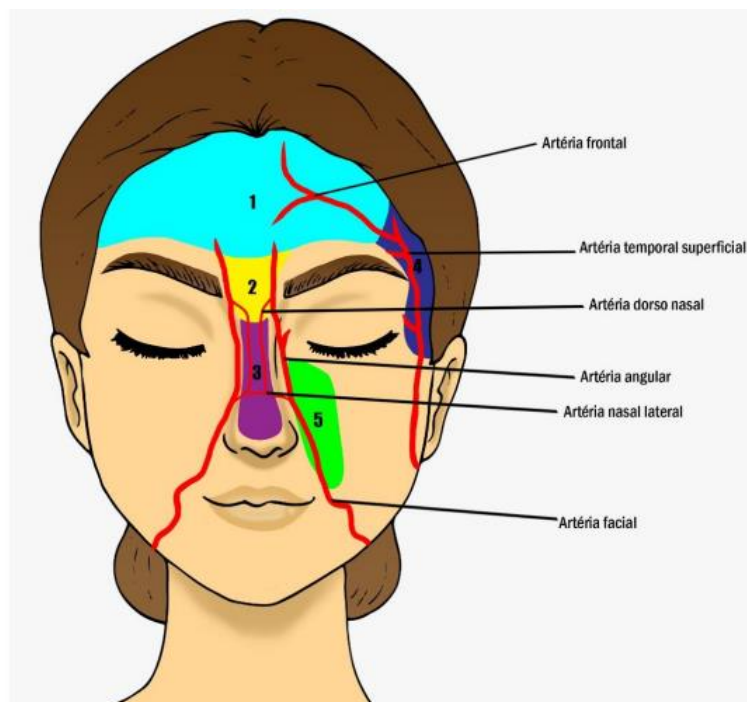
Os efeitos adversos do uso do AH estão divididos em imediatos e tardios, podendo variar desde edema, dor leve, dor intensa, equimose, isquemia, eritema leve até necrose (BALASIANO, 2014). A classificação dos eventos adversos está relacionada ao tempo de surgimento, dividido em três intervalos: de início imediato, quando ocorrer em até 24 horas, após o uso, de início precoce quando manifestar de 24 horas até 30 dias, e de início tardio, quando aparecer após trinta dias do uso do AH (ALMEIDA et al., 2017).

Os maiores índices de intercorrências relatadas por pacientes costumam ocorrer em área das artérias angular (região nasolabial) e supratrocLEAR (glabella) (figura 10) (CROCCO e ALVES; ALESSI, 2012; ALMEIDA et al., 2017).

A obstrução venosa é incomum, mas pode ser vista em alguns casos em que já se tem algum grau de oclusão. Pode ocorrer quando há infiltração de um grande volume de material

em topografias com significativa tensão, onde o tecido está restrito, com ausência da elasticidade habitual, como em cicatrizes. A injeção acidental intravenosa pode não apresentar repercussão, passando muitas vezes despercebida. Em contrapartida, a injeção de material intra-arterial pode resultar em obstrução de fluxo, levando à hipóxia de determinado território e isquemia tecidual (CARLE, 2020).

Figura 10: Regiões de maior risco para injeção de AH. 1. Testa, 2. Glabella, 3. Região nasal, 4. Têmporas, 5. Sulco naso labiais. As linhas em vermelho representam as principais artérias próximas a tais regiões.



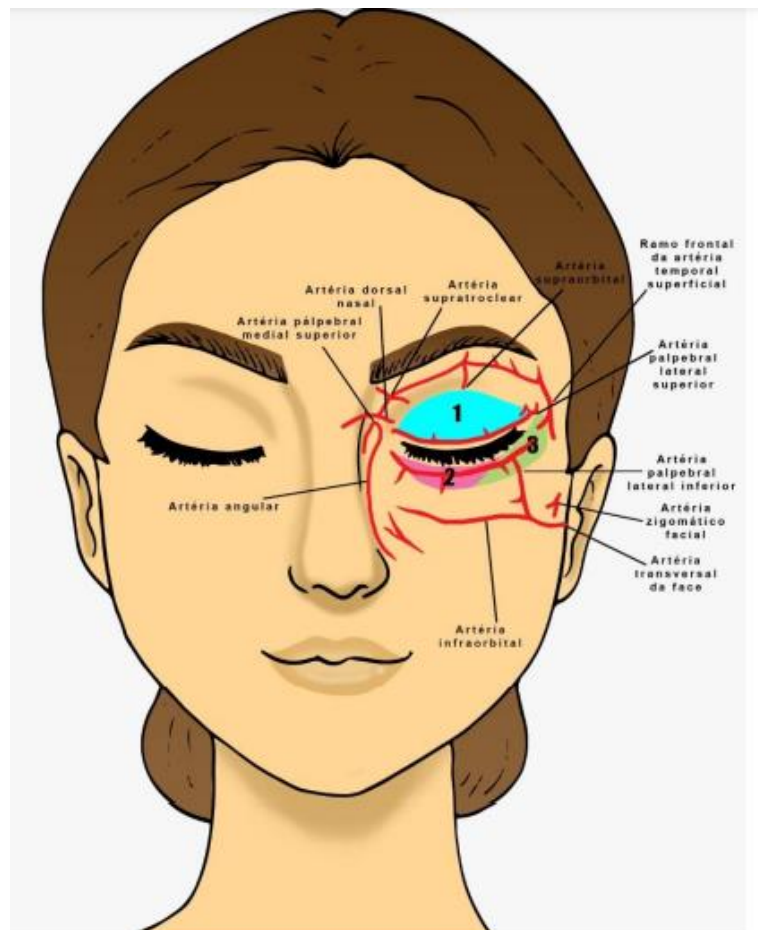
Fonte: Rodrigues (2019)

A oclusão vascular é uma complicação potencialmente grave que pode ocorrer em procedimentos estéticos, incluindo injeções de preenchimento com substâncias como o ácido hialurônico. Essa condição ocorre quando um vaso sanguíneo é obstruído, impedindo ou limitando o fluxo sanguíneo para a área afetada. A oclusão vascular é uma emergência médica que exige intervenção imediata para evitar danos teciduais permanentes (NETO et al., 2019).

Os sinais da oclusão vascular são imediatos e habitualmente seguem uma ordem, o tecido inicialmente fica pálido, seguido de livedo reticular, que progride para isquemia. Se não

houver intervenção, formam-se bolhas, úlceras e necrose tecidual. A complicação mais temida relacionada à obstrução vascular é a perda da visão, isso pode ocorrer quando há oclusão da artéria oftálmica ou retiniana (figura 11), por via retrógrada de fluxo de material injetado na área supraorbital. Tal fato está associado ao influxo de um grande volume a uma pressão exagerada de infusão (NETO et al., 2019).

Figura 11: Regiões de maior risco para injeção de AH. 1. Região periorbital superior, 2. Região periorbital inferior, 3. Região periorbital lateral. As linhas vermelhas representam as principais artérias próximas a tais regiões.



Fonte: Rodrigues (2019)

Os sintomas são imediatos e incluem dor ocular e distúrbio visual. A necrose tecidual ocorre mais nas chamadas zona de risco, que são o nariz e principalmente na glabella. A glabella é uma região suprida por artérias provenientes da supra troclear, que percorrem um trajeto medial às sobrancelhas e devido a esse curso anatômico, sugere-se que ocorra maior injeção

intra-arterial inadvertida. A topografia alar do nariz é vascularizada por ramos terminais da artéria angular, um sítio pobre em ramos colaterais, sendo, portanto, uma área comum de necrose tecidual. A maioria dos casos reportados na literatura ocorreram na Ásia, onde há alta prevalência de preenchimento em zonas faciais de risco (CARLE, 2020).

A utilização dos preenchedores dérmicos, portanto, deve ser bem efetuada, pois o procedimento pode acarretar em danos aos pacientes, os erros e complicações podem estar relacionados às situações de uso de técnica incorreta, escolha de produto inadequado e falsas expectativas de resultados ao paciente (TAMURA, 2013; BALASIANO, 2014).

2.6 HIALURONIDASE

A hialuronidase é uma enzima que existe naturalmente na derme e age por despolimerização do AH, um mucopolissacarídeo viscoso, componente essencial da matriz extracelular e responsável por manter a adesão celular, funcionando como cimento. Dessa forma, a hialuronidase diminui a viscosidade intercelular e aumenta temporariamente a permeabilidade e absorção dos tecidos (ROCHA et al., 2018).

Ela é responsável por degradar o ácido hialurônico através da clivagem entre glucosamina e ácido glicurônico. A partir da sua aplicação subcutânea, o restabelecimento da barreira dérmica no local de injeção do ácido hialurônico, levará cerca de até 48 horas (ALMEIDA et al., 2017).

As indicações da hialuronidase listadas pelo Food and Drugs Administration (FDA) estão distribuídas em três situações: 1- facilitar a absorção e dispersão de outras drogas injetáveis; 2- auxiliar na infusão de fluidos subcutâneos e 3- na urografia subcutânea. Na dermatologia a droga tem sido indicada para o transplante capilar e para a lipoaspiração tumescente. Recentemente, também tem sido utilizada em procedimentos de preenchimentos cutâneos seguidos de isquemia para diminuir o tempo de revascularização tecidual e auxiliar o processo de cicatrização, levando a um prognóstico favorável (ROCHA et al., 2018).

Na esfera estética procedimental, tanto para correções pós preenchimentos ou tratamento de complicações oriundas do ácido hialurônico, a enzima hialuronidase é recomendada, sendo um instrumento fundamental nos casos em que há formação de nódulos ou mesmo excesso de volume (NERI et al., 2018).

No Brasil, a enzima hialuronidase mais utilizada é a Hyalozima 20.000UTR a fim de reverter o ácido hialurônico por meio da despolimerização do mesmo, encontrado ao redor de

células do tecido conjuntivo. Após a sua diluição em solvente (que acompanha o produto), ela se apresentará em 4.000UTR a cada 1ml (NETO et al., 2019).

Ainda que seja um material de origem natural e de biocompatibilidade excelente para o organismo humano, o ácido hialurônico quando ocasiona complicações, faz com que seja necessário um atendimento rápido e assertivo com a finalidade de que o risco de sequelas, marcas inestéticas e morbidades sejam evitados, sendo a hialuronidase frequentemente utilizada para esses fins (BALASSIANO e BRAVO, 2014).

Embora a utilização da hialuronidase para dissolver preenchedores à base de AH seja relativamente recente, na literatura, poucos são os casos de hipersensibilidade que foram encontrados, em sua maioria, restritos ao local abordado, variando de prurido no momento da injeção a edema, eritema e calor, (SEARLE; AI; NIAIMI, 2020).

A degradação do ácido hialurônico pela enzima hialuronidase nos casos de intercorrências é fundamental, a fim de se obter a permeabilidade e perfusão sanguínea do local acometido pela complicação. A melhor forma de aplicação relata para uma ação efetiva da hialuronidase foi por meio da injeção subcutânea (WANG et al., 2020).

Reações adversas oriundas da utilização de hialuronidase são raras, algumas das mais relatadas são urticária e angioedema, porém controláveis e leves, sem casos relatados em literatura de anafilaxia. Entretanto, é fundamental que esse produto seja evitado em pacientes que possuem reações alérgicas ao veneno de abelha, pois a hialuronidase está presente como um princípio ativo em sua composição (ABDULJABBAR E BASENDWH, 2022).

Pacientes alérgicos a picadas de abelha são os que merecem maior atenção durante à aplicação de preenchedores à base de ácido hialurônico, pois eles apresentarão reação adversas, caso seja necessário o uso da enzima hialuronidase (REIS et al., 2021).

É importante a realização do teste para verificação de reações alérgicas, utilizando-se cerca de 15 a 30 UTRs no antebraço do paciente, no formato de pápula em uma área com delimitação de dois centímetros de diâmetro. Após esse procedimento, o profissional deverá aguardar cerca de meia hora a fim de observar se há ou não a presença de alergia ao produto. Caso o resultado seja negativo, a hialuronidase poderá ser aplicada (GERMANI, 2020).

3. CONSIDERAÇÕES FINAIS

A demanda por profissionais e serviços estéticos é crescente e atualmente, a ascensão tem sido exponencial, pois os indivíduos cada vez mais têm se preocupado com sua estética, saúde e bem-estar. Ainda, uma parcela considerável da sociedade tem se rendido ao padrão social que sempre exige uma aparência jovial. Assim, para atingir essa finalidade acabam por recorrer a procedimentos estéticos, dentre eles, os que são utilizados ácido hialurônico como preenchedor, em especial, na face.

No contexto estético, o ácido hialurônico injetável é empregado por meio de agulhas e cânulas em procedimentos que visam soluções através de sua capacidade de preenchimento e hidratação. No entanto, por ser um produto injetável, o ácido hialurônico está sujeito a diversas complicações relacionadas à sua aplicação. Essas complicações podem estar associadas tanto ao próprio produto quanto ao profissional esteta responsável pelo procedimento e à execução da aplicação, bem como à reação do organismo do paciente ao procedimento.

Embora as intercorrências decorrentes da aplicação de ácido hialurônico sejam de baixa incidência e geralmente leves, é crucial adotar precauções para mitigar a possibilidade de qualquer complicação. É importante esclarecer que, embora seja rara a ocorrência de complicações, isso não implica que sejam impossíveis. A negligência por parte do profissional em relação ao procedimento, ao produto, ao paciente, ao organismo, à capacidade econômica, entre outros fatores, pode resultar em uma ou mais das principais complicações identificadas no estudo da aplicação do ácido hialurônico como preenchedor facial. Dentre essas intercorrências, destacam-se a necrose, infecção, formação de granulomas, edema e eritema, nódulos e hematomas.

Portanto, conclui-se que, mesmo havendo tratamentos disponíveis no mercado capazes de reverter algumas intercorrências, a habilidade técnica do profissional especializado é crucial para a realização do procedimento estético que envolve o ácido hialurônico como preenchedor. Não obstante, é de suma importância que o profissional observe uma ampla gama de fatores que podem influenciar tanto no resultado do procedimento quanto no bem estar do paciente que receberá o ácido hialurônico, a fim de mitigar possíveis intercorrências e assegurar um resultado

que atenda às expectativas daqueles que confiaram no serviço do profissional para preservar e/ou restaurar sua autoestima, saúde e bem-estar.

REFERÊNCIAS BIBLIOGRÁFICAS

ABDULJABBAR, M; BASENDWH, A. Complications of hyaluronic acid fillers and their managements. *Journal of Dermatology & Dermatologic Surgery*, **Arábia Saudita**, v. 20, p.100-106, 2022.

AGOSTINI MM, Jalil SMA. **O uso do ácido hialurônico para o rejuvenescimento da pele**. *Rev. Conexão Eletrônica – Três Lagoas*. 2018.

ALMEIDA, A. R., MORENO, R. A., BRUNING, G., & MACIEL, L. P. **Preenchimento com ácido hialurônico: complicações e como evitá-las**. *Revista Brasileira de Cirurgia Plástica*. 2017.

ANDRADE,.; Duarte, GAV; MOURA, IC; FÁVARO, SL; RIBEIRO, TR. **Ácido hialurônico: uma revisão de propriedades e aplicações em procedimentos estéticos**. *Surg Cosmet Dermatol*. 2019.

BALASSIANO, Bravo. Hyaluronidase: a necessity for any dermatologista pplying injectable hyaluronicacid. *Surg Cosmet Dermatol*. 2014.

BELEZNAY K, Carruthers JD, Humphrey S, Jones D. **Avoiding and treating blindness from fillers: a review of the world literature**. *Dermatol Surg*. 2015.

BORGES, FS; SANTOS, VPS; LAMEIRA, AO; SARMENTO, CFC; ALMEIDA, MD; PEREIRA, HS et al. **Complicações dos preenchedores dérmicos: revisão de literatura para aplicação em estética**. *Revista Brasileira de Ciências da Saúde*. 2020.

CARLE MV, Roe RH, Novack RL. **Occlusion caused by cosmetic facial filler injection – reply**. *JAMA Ophthalmol*. 2020.

CASTRO, Nathanne. **Manejo das intercorrências provenientes do uso de ácido hialurônico injetável no preenchimento facial: revisão de literatura. 2021**. Disponível em: <chrome-extension://efaidnbmnnnibpcajpcglclefindmkaj/viewer.html?pdfurl=http%3A%2F%2Ffamamportal.com.br%3A8082%2Fjspui%2Fbitstream%2F123456789%2F2382%2F1%2FODONTOLOGIA%2520-%2520NATHANNE%2520HENDAYRA%2520DA%2520SILVA%2520CASTRO.pdf&clen=424030> Acesso em: 28 mai, 2023.

COHEN, JL; DAYAN, S; BRANDT, FS; BIESMAN, BS; ANOLIK, R; MONHEIT, G et al. **Understanding, Avoiding, and Managing Severe Complications of Fillers: Expert Consensus and Recommendations for Facial Aesthetic Procedures Using Hyaluronic Acid Fillers**. *Aesthetic Surgery Journal*. 2018.

CROCCO E.I, Alves RO, Alessi C. **Eventos adversos do ácido hialurônico injetável**. *Surgical & Cosmetic Dermatol-ogy*. 2019.

CROCCO, E. I., OLIVEIRA Alves, K. F., & ALESSI, I. S. (2020). **O uso do ácido hialurônico como agente de preenchimento em medicina estética**. *Surgical & Cosmetic Dermatology*, 2016.

CROCCO, E.I; OLIVEIRA, A; RENATA, AC. **Eventos adversos do ácido hialurônico injetável**. *Surgical & Cosmetic Dermatology*, vol. 4, núm. 3, 2017, pp. 259-263

Sociedade Brasileira de Dermatologia. Disponível em: <<http://www.redalyc.org/articulo.oa?id=265524650007>>. Acesso em: 12 de abr de 2023.

DAHIYA, P.; KAMAL, P. Hyaluronic Acid: **A Boon in Periodontal Therapy**. North American Journal of Medical Sciences, v. 5, n. 5, p. 309-315, 2021.

FAGIEN S. Management of Age-Related Volume Loss: **A Clinical Review**. Aesthetic surgery journal. 2018.

FERREIRA, AL; BUENO, K; MORAES, GB. **Hyaluronic Acid Dermal Fillers in Biomedical Esthetics: Current Concepts and Trends**. Journal of Cosmetic Dermatology. 2021.

FERREIRA, NR; CAPOBIANCO, MP. **Uso do ácido hialurônico na prevenção do envelhecimento facial**. Revista Científica UNILAGO. 2016.

FLÁVIO, A. Toxina botulínica para harmonização facial. 1. Ed. São Paulo: Napoleão, 2019.

FRASER, J. R., LAURENT, T. C., & LAURENT, U. B. (2017). **Hyaluronan: its nature, distribution, functions and turnover**. Journal of Internal Medicine, 2017.

GANCEVICIENE, R., et al. (2019). **"Injectable fillers for facial rejuvenation: a review."** Journal of the European Academy of Dermatology and Venereology, 33(4), 650-661; Germani M. Eventos adversos relacionados a implantes faciais a base de ácido Hialurônico. HOF. 2020.

KEDE, M.P.V.; SABATOVICH, O. **Dermatologia Estética**. São Paulo: Atheneu, 2015.

KEDE, M.P.V.; SABATOVICH, O. **Dermatologia Estética**. São Paulo: Atheneu, 2020.

LAMBROS, VS; KAMINARIS, G; XOURAFAS, D. Managing Complications Associated with **Hyaluronic Acid Fillers: A Systematic Review of the Literature**. **Aesthetic Surgery Journal**. 2019.

LUPTON, J. R., et al. **"Injectable Fillers in Facial Rejuvenation: An Overview of Mid- and Long-Term Complications."** Journal of Cutaneous Medicine and Surgery, 17(S2), 11-15. 2013.

MENDELSON, B.C; HARTMAN, NG; ZEIDLER, K; HESTER, TR Jr. **Avoiding and Treating Blindness From Fillers: A Review of the World Literature**. Aesthetic Surgery Journal. 2018.

Moraes BR, Bonami JÁ, Romualdo L, Comune AC, Sanches RA. **Ácido hialurônico dentro da área de estética e cosmética**. Revista Saúde em Foco. 2017; Edição nº 9.

NERI, Simone Ramos Nogueira Guerra et al. **Uso de hialuronidase em complicações causadas por ácido hialurônico para volumização da face: relato de caso**. Surgical & cosmetic dermatology, v. 5, n. 4, p. 364-366, 2013.

OLIVEIRA, Mariana. Resumo: **anatomia da pele (epiderme, derme e hipoderme)**. 2021. Disponível em: <<https://www.sanarmed.com/resumo-anatomia-da-pele-epiderme-derme-e-hipoderme-colunistas>> Acesso em: 12 mai. 2023.

PARADA, M. B.; CAZERTA, C.; AFONDO, J. P. J. M.; NASCIMENTO, D. I. S. Manejo de complicações de preenchedores dérmicos. Surgical and Cosmetic Dermatology, v. 8, n. 4, p. 342-351, 2016.

PEREIRA, L. H. M., Machado, R. F., & Rodrigues, L. M. S. (2018). **Procedimentos minimamente invasivos no rejuvenescimento facial**. Anais Brasileiros de Dermatologia, 2018.

RODRIGUES, M. A. C. **Avaliação de técnicas de aplicação de toxina botulínica tipo A no terço inferior da face.** Trabalho de Conclusão de Curso. Universidade de São Paulo. 2019.

ROHRICH, R. J., et al. **"Facial Fillers and Injectables: Botulinum Toxin."** Plastic and Reconstructive Surgery, 2018.

SANTIAGO, MB; LIMA, EM; GUERRA, EN. **Ácido Hialurônico: Indicações e Técnicas de Aplicação.** Revista Brasileira de Cirurgia Plástica. 2018.

SPOSITO, M. M. M. **Toxina botulínica tipo A - propriedades farmacológicas e uso clínico.** Acta fisiátrica, v. 11, n. 1, p. 9-44, dez. 2019.

TAMURA, Bhertha M. **Topografia facial das áreas de injeção de preenchedores e seus riscos.** Surg Cosmet Dermatol 2013. Disponível em:<<https://www.redalyc.org/pdf/2655/265530932008.pdf>>. Acesso em: 10 de abr de 2023.

VANZIN, M. R., & Camargo, F. S. **Envelhecimento cutâneo: uma abordagem fisiológica e funcional.** Revista Brasileira de Ciências da Saúde, 2018.

WANG M, Li W, Zhang Y, Tian W, Wang H. **Comparison of Intra-arterial and Subcutaneous Testicular Hyaluronidase Injection Treatments and the Vascular Complications of Hyaluronic Acid Filler.** Dermatol Surg. 2020.