



**CURSO DE ODONTOLOGIA**

**ARTHUR HENRIQUE COLETTI SEVERINO**

**HIV: LESÕES BUCAIS PRESENTES**

**Sinop/MT  
2024**

**CURSO DE ODONTOLOGIA**

**ARTHUR HENRIQUE COLETTI SEVERINO**

**HIV: LESÕES BUCAIS PRESENTES**

Trabalho de Conclusão de Curso apresentado à Banca Avaliadora do **Departamento de Odontologia**, da UNIFASIPE, como requisito parcial para a obtenção da aprovação disciplinar.

**Orientador(a):** Prof<sup>o</sup>: Adriano Barbosa

# **ARTHUR HENRIQUE COLETTO SEVERINO**

## **HIV: LESÕES BUCAIS PRESENTES**

Trabalho de Conclusão de Curso apresentado à Banca Avaliadora do Curso de Odontologia UNIFASIPE, Faculdade de Sinop como requisito parcial para a obtenção da aprovação disciplinar.

---

**Adriano Barbosa**

Professor(a) Orientador(a)

Departamento de Odontologia - UNIFASIPE

---

**Hiago Morelli**

Professor(a) Avaliador(a)

Departamento de Odontologia - UNIFASIPE

---

**Giuliane Passoni**

Professor(a) Avaliador(a)

Departamento de Odontologia - UNIFASIPE

---

**Adriano Barbosa**

Coordenador do Curso de Odontologia

Departamento de Odontologia -

UNIFASIPE

## LISTA DE FIGURAS

<b>Figura 01:</b> Candidíase pseudomembranosa na mucosa bucal.....	23
<b>Figura 02:</b> Candidíase eritematosa na mucosa de palato.....	24
<b>Figura 03:</b> Candidíase na superfície dorsal da língua.....	24
<b>Figura 04:</b> Períodos clínicos prodrômico da manifestação do herpes simples recorrente na pele peribucal e semimucosa labial.....	26
<b>Figura 05:</b> Período clínico ativo da manifestação do herpes simples recorrente na pele peribucal e semimucosa labial.....	27
<b>Figura 06:</b> Período clínico reparatório da manifestação do herpes simples recorrente na pele peribucal e semimucosa labial.....	27
<b>Figura 07:</b> Gengiva marginal e papilar ulcerada e manutenção periódica preventiva após 4 meses do término do tratamento.....	29
<b>Figura 08:</b> Leucoplasias orais homogêneas e não homogêneas.....	31
<b>Figura 09:</b> Sarcoma de Kaposi em palato e candidíase oral pseudomembranosa.....	33
<b>Figura 10:</b> Sarcoma de Kaposi em tegumentos faciais; Nódulos cutâneos marrons coalescentes em paciente masculino na 3ª década de vida.....	34
<b>Figura 11:</b> Nódulo ulcerado de bordas elevadas, eritematoso, com necrose, próximo ao dente 35, estendendo-se pelo rebordo alveolar edêntulo até o início do ramo da mandíbula e : Imagem radiográfica compatível com exodontia recente do dente 36:.....	36
<b>Figura 12:</b> Imagem radiográfica compatível com exodontia recente do dente 36.....	37
<b>Figura 13:</b> Exérese da lesão localizada na mandíbula (lado esquerdo).....	37

## **LISTA DE ABREVIATURAS E SIGLAS**

<b>AIDS:</b>	Imunodeficiência Humana
<b>CCE</b>	Carcinoma de Celulas Escamosas
<b>DUN:</b>	Doença Ulcerativa Necrosante
<b>EPIs:</b>	Equipamentos de Proteção Individual
<b>GUN:</b>	Gengivite ulcerativa necrosante
<b>GTP</b>	Trifosfato de Guanosina
<b>HIV:</b>	Vírus da Imunodeficiência Humana
<b>HSH:</b>	Homens que fazem sexo com homens
<b>ISTs:</b>	infecções sexualmente transmissíveis
<b>LPO:</b>	Leucoplasia Pilosa Oral
<b>PEP:</b>	Profilaxia Pós-Exposição de Risco
<b>PrEP:</b>	Profilaxia Pré-Exposição
<b>PUN:</b>	Periodontite ulcerativa necrosante
<b>SUS:</b>	Sistema Único de Saúde
<b>TARV:</b>	Terapia Antirretroviral

## **LISTA DE TABELAS/ QUADROS**

<b>Quadro I:</b> Classificação dos riscos nos ambientes de trabalho.....	21
<b>Quadro II:</b> Lesões na cavidade bucal.....	22

## SUMÁRIO

<b>1.INTRODUÇÃO.....</b>	<b>10</b>
<b>1.1 Justificativa.....</b>	<b>12</b>
<b>1.2 Problematização.....</b>	<b>12</b>
<b>1.3 Objetivos.....</b>	<b>13</b>
<b>1.3.1 Objetivo geral.....</b>	<b>13</b>
<b>1.3.2 Objetivos específicos.....</b>	<b>13</b>
<b>1.4 Procedimentos metodológicos.....</b>	<b>13</b>
<b>2. REVISÃO DE LITERATURA.....</b>	<b>14</b>
<b>2.1 O vírus HIV no organismo.....</b>	<b>14</b>
<b>2.2 Diagnóstico laboratorial da infecção pelo HIV e tratamentos.....</b>	<b>15</b>
<b>2.3 Transmissão do vírus HIV e o risco ocupacional.....</b>	<b>17</b>
<b>2.4 Bioética e o papel do cirurgião-dentista frente à HIV/AIDS.....</b>	<b>18</b>
<b>2.5 Biossegurança: limpeza e desinfecção do consultório.....</b>	<b>19</b>
<b>2.6 Manifestações bucais da infecção pelo HIV.....</b>	<b>22</b>
<b>CONSIDERAÇÃO FINAL.....</b>	<b>37</b>
<b>REFERÊNCIAS.....</b>	<b>25</b>

SEVERINO, Arthur Henrique Colleto. **HIV: Lesões bucais presentes**. 2024. 45 p. Trabalho de Conclusão de Curso (Bacharelado em Odontologia) – Centro Educacional Fasipe – UNIFASIPE. Sinop -MT.

## **RESUMO**

No texto o autor trata de uma revisão de literatura exploratória e qualitativa de apresentar a importância do atendimento odontológico a pacientes com a Síndrome da Imunodeficiência Humana (AIDS), que é uma condição crônica que resulta da infecção pelo Vírus da Imunodeficiência Humana (HIV), levando ao enfraquecimento do sistema imunológico devido à diminuição dos níveis de Linfócitos T. O HIV é transmitido através de relações sexuais (anal, vaginal ou oral), uso de agulhas contaminadas, transmissão de mãe para filho durante o parto ou amamentação. Uma vez estabelecido no organismo, o vírus causa uma queda contínua nas células de defesa, tornando o hospedeiro suscetível a infecções oportunistas. Os sintomas da AIDS incluem perda de peso substancial, diarreia, pneumonia, tuberculose, entre outros, sendo comum observar lesões na cavidade oral. É fundamental que os profissionais de odontologia estejam capacitados para diagnosticar e tratar as manifestações orais em pacientes com HIV/AIDS, garantindo cuidados eficazes e preservando sua qualidade de vida. A epidemia de AIDS continua sendo um desafio global, especialmente em regiões como a África subsaariana, onde mulheres e meninas são desproporcionalmente afetadas. Além disso, os profissionais de saúde enfrentam riscos ocupacionais relacionados à transmissão de doenças infecciosas, destacando a importância das práticas de biossegurança para proteger pacientes e equipe médica. A conscientização, prevenção e tratamento eficaz são cruciais para enfrentar a epidemia de AIDS e melhorar o acesso ao cuidado médico para aqueles que vivem com HIV.

**Palavras-Chaves:** Atendimento; Discriminação; Ética; Paciente.



SEVERINO, Arthur Henrique Colleto. HIV: oral lesions present. 2024. 45 p. Course Conclusion Paper (Bachelor's Degree in Dentistry) - Centro Educacional Fasipe - UNIFASIPE. Sinop -MT.

### **ABSTRACT**

In the text, the author discusses an exploratory and qualitative literature review to present the importance of dental care for patients with Human Immunodeficiency Virus (HIV), which is a chronic condition resulting from infection with the Human Immunodeficiency Virus (HIV), leading to the weakening of the immune system due to decreased levels of T lymphocytes. HIV is transmitted through sexual intercourse (anal, vaginal, or oral), use of contaminated needles, mother-to-child transmission during childbirth, or breastfeeding. Once established in the body, the virus causes a continuous decrease in defense cells, making the host susceptible to opportunistic infections. AIDS symptoms include substantial weight loss, diarrhea, pneumonia, tuberculosis, among others, with oral cavity lesions being commonly observed. It is essential for dental professionals to be trained to diagnose and treat oral manifestations in patients with HIV/AIDS, ensuring effective care and preserving their quality of life. The AIDS epidemic remains a global challenge, especially in regions such as sub-Saharan Africa, where women and girls are disproportionately affected. Additionally, healthcare professionals face occupational risks related to the transmission of infectious diseases, highlighting the importance of biosafety practices to protect patients and medical staff. Awareness, prevention, and effective treatment are crucial to addressing the AIDS epidemic and improving access to medical care for those living with HIV.

**Keywords:** Care; Discrimination; Ethics; Patient.

## 1. INTRODUÇÃO

A Síndrome da Imunodeficiência Humana (AIDS), é uma condição que se manifesta após a infecção do organismo pelo Vírus da Imunodeficiência Humana (HIV). Esta é uma doença crônica que se caracteriza pelo enfraquecimento do sistema imunológico devido à diminuição dos níveis de Linfócitos T (NEVILLE et al. 2016).

O vírus infecta células imunes humanas, tornando o hospedeiro infectado vulnerável a diferentes tipos de antígenos bacterianos, fúngicos e protozoários. A epidemia de HIV teve uma grande proporção no início da década de 1980, e as pessoas em todo o mundo ficaram chocadas e aterrorizadas com a doença. A mortalidade era muito alta e as estimativas de sobrevivência associadas eram muito baixas; como naquele momento não havia medicamentos capazes de interromper a replicação do HIV, a morbidade se relacionou em grande parte ao desenvolvimento de várias doenças oportunistas, que são as grandes responsáveis pela alta mortalidade (LOROSA et al. 2019).

Sabendo que as formas de transmissão do vírus HIV se dão por relações sexuais, tanto anal, vaginal ou oral, por agulhas contaminadas, e também da mãe para o filho na hora do parto ou até na amamentação; contudo, uma vez que o vírus se estabelece no organismo, há uma queda contínua de células de defesa do sistema imunológico, deixando então o hospedeiro vulnerável para a entrada de doenças oportunistas (ALBARELO; SCOTTI, 2021)

No geral, essa doença além do seu foco maior ser prejudicar o sistema imunológico, ela também apresenta sintomas gerais, que servem para avisar o indivíduo que há algo de errado acontecendo, sendo elas caquexia (perda de peso substancial), diarreia, pneumonia, tuberculose, toxoplasmose, citomegalovírus, condilomas, alterações do sistema nervoso central, entre outras (BRASIL, 2000; COTRAN et al. 2000).

A Síndrome da Imunodeficiência Adquirida (AIDS) ataca o sistema imunológico, atingindo principalmente os linfócitos T CD4+ responsáveis pela defesa do organismo contra a doença. “A AIDS é classificada como uma doença contagiosa, incurável, porém tem tratamento, que traz algumas dificuldades e preconceitos (ARAÚJO et al. 2017).

É frequente observar lesões na cavidade oral em pacientes com HIV. Estudos apontam que mais de 90% dos indivíduos afetados pela AIDS manifestam uma ou mais dessas alterações

na boca ao longo da evolução da doença. Essas lesões orais podem servir como indicadores do estado geral de saúde do paciente e, em alguns casos, podem ser os primeiros infectados da infecção, auxiliando no diagnóstico precoce do HIV (ALBARELO; SCOTTI,2021).

O atendimento odontológico a pacientes com HIV pode ser definido como a forma como os profissionais da saúde se portam frente aos pacientes portadores da síndrome tornando-a amplamente discutida em todo país desde o surgimento da doença (MATOS; SANTANA; PAIXÃO, 2020).

Vários estudos foram realizados entre dentistas para avaliar sua disposição em cuidar de pacientes com HIV ou AIDS. Observou-se que nos primórdios da epidemia, poucos profissionais se dispunham a cuidar desse tipo de pacientes. O que pode ser explicado por se tratar de algo naquele momento desconhecido, e diante de "novas" doenças, o índice de disposição aumentou gradativamente, mas de forma não linear ao longo dos anos, demonstrando maior conscientização dos profissionais e medidas de biossegurança adequadas, porém, observaram que a discriminação permaneceu existente, embora de uma forma mais oculta (BRUNA ARIELLA et al. 2019).

É de suma importância que todos os profissionais de odontologia estejam devidamente capacitados para considerar e diagnosticar as manifestações orais em pacientes que são portadores do HIV. Além disso, é crucial que eles tenham conhecimento sobre as abordagens clínicas específicas a serem adotadas ao lidar com esses pacientes. Essa preparação conhecimento são fundamentais para oferecer um tratamento eficaz e cuidados de saúde bucal protegidos, garantindo o bem-estar e a qualidade de vida daquelas pessoas que vivem com o HIV (MOURA et al. 2022).

É necessário lembrar às instituições de ensino superior o papel que lhes compete, responsáveis pela formação científica e assegurar que os futuros profissionais de saúde sejam formados para compreender os fundamentos das suas obrigações legais e éticas, assim também qual e importante de desmistificar os preconceitos que são levados em alta conta e passado para esses pacientes, deixar os seus alunos mais informados e preparados para atender pacientes com HIV, pois estes pacientes não devem ser diferenciados pois carregam muitas vezes o peso do preconceito por ter uma doença que com tratamento adequado pode se viver normalmente como qualquer outra pessoa 100% saudável, esses futuros profissionais terão que ter uma visão ampla de qual é o seu papel profissional, sempre poderão atualizar seus conhecimentos para manter uma postura ética e profissional (HENRIQUE et al. 2021).

## 1.1 Justificativa

A importância de se estudar esse tema é que ele tem grande relevância em nossa atualidade pelo fato que considerando que os portadores desta síndrome apresentam uma das questões mais graves no que se refere a problemas sociais e de saúde pública que a sociedade já enfrentou e vem enfrentando desde o seu surgimento (COSTA et al. 2009).

A saúde bucal, que é uma parte integral e inseparável da saúde geral do indivíduo, está diretamente relacionada com fatores como condições de alimentação, moradia, trabalho, renda, meio ambiente, transporte, lazer, liberdade, acesso aos serviços de saúde e à informação. Eventos como a infecção pelo HIV e a AIDS, enfatizam a importância da constante atualização do cirurgião-dentista e sua equipe. Essa atualização é essencial tanto na prevenção e tratamento de doenças quanto na promoção e manutenção da saúde bucal de pessoas portadoras do HIV/AIDS (CRUZ et al. 2023).

As pessoas infectadas, além de sofrerem com a gravidade da doença, considerada incurável até então e com prognóstico fatal, também são vítimas em sua maioria de discriminação e preconceito o que dificulta a inserção e leva a recusa de atendimento aos portadores desse vírus (ABIA, 2016; SANCHES et al. 2018; HONÓRIO et al. 2019).

## 1.2 Problematização

Em 2022, uma triste estatística foi registrada: a cada minuto, uma pessoa perdeu a vida devido à AIDS. Além disso, cerca de 9,2 milhões de indivíduos continuam sem acesso ao tratamento, incluindo 660 mil crianças que vivem com o HIV. É preocupante observar que mulheres e meninas continuam sendo desproporcionalmente afetadas por essa epidemia, especialmente na região da África subsaariana, ou seja, países africanos que se localizam a baixo do deserto do Saara. Esses números destacam a importância contínua da conscientização, prevenção e tratamento eficaz da AIDS em todo o mundo (UNAIDS.,2022).

É relevante destacar que o risco ocupacional relacionado a doenças infecciosas é um desafio significativo para profissionais da área da saúde. Isso inclui a necessidade de tomar precauções para evitar acidentes com objetos cortantes ou perfurantes, bem como a transmissão cruzada de infecções. É uma responsabilidade essencial dos profissionais da saúde proteger a si mesmos, seus pacientes e toda a equipe por meio da adoção de medidas adequadas de biossegurança e práticas seguras.

Diante do exposto, questiona-se: Quais as manifestações orais prevalentes em pacientes HIV positivo ?

## **1.3 Objetivos**

### **1.3.1 Objetivo Geral**

Apresentar a importância do atendimento odontológico e evidenciar as lesões bucais de pacientes com HIV/AIDS.

### **1.3.2 Objetivos Específicos**

- Caracterizar as principais manifestações bucais da infecção pelo HIV
- Descrever a transmissão do vírus HIV e o risco ocupacional
- Evidenciar o papel do cirurgião-dentista frente à AIDS/HIV
- Compreender a importância da biossegurança e bioética na odontologia
- Evidenciar a importância do estudo e reconhecimento de lesões bucais

## **1.4 Procedimentos Metodológicos**

O presente trabalho será uma revisão de literatura exploratória e qualitativa, a pesquisa ocorreu entre os meses de Janeiro de 2024 a Junho de 2024, para tal fossem analisadas informações através do buscador Scholar Google, que reuniu as bases de revisões de literaturas, utilizando como base de dados *Scientific Electronic Library Online (Scielo)*, *National Library of Medicine (Pubmed)*, Biblioteca Virtual em Saúde (BVS), Ministério da Saúde e Google Scholar e pesquisas bibliográficas em artigos, repositórios, livros e sites institucionais e governamentais sobre o respectivo assunto. Para o desenvolvimento do trabalho os critérios de inclusão para o material selecionado, serão tópicos relacionados a odontologia e o tratamento odontológico aos pacientes portadores do HIV. Os descritores utilizados serão: HIV/AIDS, manifestações bucais, perfil epidemiológico, HIV/AIDS – diagnóstico e tratamento, tratamento odontológico em pacientes HIV/AIDS. através do buscador Scholar Google, que reuniu as bases de dados citados a cima.

## 2. REVISÃO DE LITERATURA

### 2.1 O vírus HIV no organismo

O HIV é um tipo de vírus de RNA heterogêneo, com diversas variantes, sendo o HIV-1 o mais comum nas Américas. Ele tem uma forma esférica, com aproximadamente 100 nm de diâmetro, composta por um capsídeo envolto por uma matriz protéica e uma camada lipídica. Sua característica distintiva é a presença da enzima transcriptase reversa, que está dentro do capsídeo viral junto com o RNA (BRAGA, 2023).

O HIV pertence à subfamília *Lentiviridae* e é responsável por causar a AIDS. Ele ataca o sistema imunológico, enfraquecendo especialmente as células de linfócitos TCD4+. Conforme o vírus prejudica o sistema de defesa, os indivíduos tornam-se imunodeficientes, tornando-se mais suscetíveis a várias infecções oportunistas (BRASIL, 2019).

Apesar da disponibilidade de testes rápidos de baixo custo para detectar o HIV, o entendimento sobre a carga viral enfrenta limitações, especialmente em áreas rurais, onde indivíduos não familiarizados com o tema desconhecem os riscos e, ainda pior, podem transmitir o vírus sem saber. De acordo com a UNAIDS, aproximadamente 86% das pessoas vivendo com HIV têm conhecimento de sua condição viral (UNAIDS, 2022).

Ele possui um revestimento que é derivado da glicoproteína precursora conhecida como gp16. Após ser dividida por uma enzima celular, essa glicoproteína gera uma membrana lipídica de dupla camada. Na superfície desse envelope, encontramos a gp120 como glicoproteína de superfície e a gp41 como glicoproteína transmembrana. O vírus também possui de 7 a 14 projeções em forma de espículas chamadas spikes, que são formadas por trímeros compostos de gp14 e gp120. Na parte interna do envelope, existe uma camada adicional chamada matriz, composta principalmente pela proteína p17 (GONDIM, 2015),

Em torno do material genético, que consiste em duas cópias de RNA viral de fita simples, encontra-se uma estrutura denominada capsídeo. Essa estrutura é composta pela proteína p24 e tem uma forma cônica. Junto com o material genético, também é encontrado a enzima transcriptase reversa, que é um alvo importante para os medicamentos usados na PrEP (Profilaxia Pré-Exposição) contra o vírus HIV (QUEIROZ et al. 2017).

Exatamente, à medida que o HIV ataca as células de defesa, especialmente os linfócitos TCD4+, que desempenham um papel crucial na identificação e destruição de invasores no corpo, a imunidade do hospedeiro enfraquece. Isso leva ao surgimento de sintomas como queda na imunidade e o desenvolvimento de doenças oportunistas. O enfraquecimento progressivo do sistema imunológico é o que torna as pessoas com HIV suscetíveis a uma variedade de infecções que normalmente seriam controladas pelo sistema imunológico saudável (OMS, 2019).

É importante destacar que ser infectado pelo vírus não garante automaticamente o desenvolvimento da síndrome da imunodeficiência, pois o período médio entre a contaminação pelo HIV e o surgimento da AIDS é aproximadamente dez anos (FILHO et al. 2023).

## **2.2 Diagnóstico laboratorial da infecção pelo HIV e tratamentos**

Em 1981, os primeiros casos globais de AIDS foram identificados, registrados nos Estados Unidos. Acredita-se que a origem da doença tenha ocorrido na África e, subsequentemente, se espalhado pelo mundo. Dentro desse contexto, no Brasil, o primeiro caso da doença foi registrado no ano seguinte, na região sudeste do país. Até aquele momento, os profissionais de saúde estavam em busca de respostas para esta enfermidade extremamente desconhecida e enigmática, mas sem sucesso. Após uma série de estudos, em 1983, foi estabelecido o pioneiro programa de controle da AIDS no Brasil, sob a responsabilidade da Secretaria da Saúde do Estado de São Paulo, marcando assim o início da luta contra a disseminação da doença e seus efeitos prejudiciais (GUZATTI et al. 2023).

Nesse cenário, o teste de HIV se estabeleceu como uma estratégia de prevenção de suma importância. Além disso, a identificação precoce da infecção por meio de testes frequentes e o início oportuno da terapia antirretroviral (TARV) proporcionam uma ampla gama de benefícios, tanto para o indivíduo quanto para a comunidade em geral. A detecção precisa e imediata da infecção primária do HIV desempenha um papel essencial na preservação da saúde futura do indivíduo infectado e na prevenção da disseminação do vírus (CASTEJON, 2020).

Inicialmente, são realizados exames de rastreamento, como testes rápidos ou o ELISA, que têm o propósito de identificar a presença de anticorpos contra o vírus HIV no sangue ou no fluido oral. Se esses exames de rastreamento resultarem positivos, é necessário realizar um teste de confirmação, sendo o *Western blot* um dos mais comuns para essa finalidade (BRASIL,2010).

O teste de confirmação, como o *Western blot*, é fundamental para corroborar a existência do vírus HIV no organismo do paciente e para assegurar a precisão do diagnóstico.

Isto se deve ao fato de que os exames de rastreamento ocasionalmente podem gerar resultados falsos positivos, devido a diversas razões, como a possibilidade de reações cruzadas com outros tipos de anticorpos. Portanto, o teste de confirmação é a crucial para garantir a credibilidade do diagnóstico e permitir que decisões apropriadas sejam tomadas em relação ao tratamento e aconselhamento do paciente (BRASIL, 2010).

Em todos os casos, a infecção pelo HIV pode ser identificada em pelo menos 30 dias após a situação de risco. Isso ocorre porque tanto o exame laboratorial quanto o teste rápido procuram por anticorpos contra o HIV no material coletado. Esse período de 30 dias é conhecido como janela imunológica (DISTRITO FEDERAL, 2022).

Além dos testes rápidos, existe uma abordagem de tratamento chamada profilaxia pré-exposição (PrEP) que tem ganhado destaque devido à sua eficácia demonstrada em ensaios clínicos. A PrEP pode reduzir significativamente o risco de infecção pelo HIV, com uma variação de eficácia que vai de 92% a 100%, dependendo da adesão adequada ao tratamento. Essa abordagem é particularmente recomendada para grupos de alto risco, entre os quais se destacam os homens que fazem sexo com homens (HSH). A PrEP envolve a tomada de medicamentos antirretrovirais por pessoas que estão em maior risco de exposição ao HIV, antes de uma possível exposição ao vírus. Essa estratégia tem se mostrado eficaz em prevenir a infecção pelo HIV quando usada de maneira consistente e conforme as orientações médicas (QUEIROZ et al. 2017).

O Brasil é uma nação de renda média com uma população de aproximadamente 210 milhões de habitantes, tornando-se a maior da América Latina. Estima-se que cerca de 930.000 brasileiros sejam portadores do vírus HIV. Nesse contexto, o Brasil se destacou por ser o primeiro país da região a oferecer acesso nacional à profilaxia pré-exposição (PrEP), a qual está disponível gratuitamente no Sistema Único de Saúde (SUS) desde 2020 (BLAIR et al. 2022).

É importante ressaltar que a PrEP é eficaz no controle e prevenção do HIV quando utilizada diariamente. No entanto, é crucial destacar que a PrEP não protege contra outras infecções sexualmente transmissíveis (ISTs). Portanto, o uso de preservativos e outros métodos de proteção continua sendo necessário para prevenir a transmissão de ISTs além do HIV. A combinação de estratégias de prevenção, como o uso de preservativos e a PrEP, pode oferecer uma proteção mais abrangente contra infecções sexualmente transmissíveis (BLAIR et al. 2022).

Ainda como parte das políticas de prevenção e controle é importante destacar que o Ministério da Saúde mantém a Profilaxia Pós-Exposição de Risco (PEP) como parte das políticas de prevenção e controle da disseminação do HIV. A PEP envolve o uso de



medicamentos antirretrovirais para reduzir o risco de infecção em situações de exposição ao vírus. É recomendada em casos de violência sexual, relações sexuais desprotegidas (sem uso ou com ruptura do preservativo) e acidentes ocupacionais que resultem no contato com material biológico (CARVALHO; AZEVEDO, 2019).

O tratamento de urgência da PEP deve idealmente ser iniciado preferencialmente dentro de duas horas após o evento de risco e, no máximo, dentro de 72 horas após a exposição. O tratamento consiste no uso de medicação antirretroviral por um período de 28 dias. A PEP é uma medida importante para reduzir o risco de infecção pelo HIV em situações de exposição e deve ser administrada sob orientação médica (ASSUNÇÃO, 2023).

É crucial que os pacientes infectados pelo vírus HIV recebam acompanhamento médico com um infectologista. O infectologista avalia a necessidade de prescrição de medicamentos antirretrovirais e determina o regime posológico apropriado para cada paciente. O uso inadequado desses medicamentos está diretamente associado à falha no tratamento, o que pode resultar no desenvolvimento de cepas do vírus resistentes aos medicamentos disponíveis (CORRÊA; ANDRADE, 2005).

Portanto, a adesão restrita às orientações do infectologista e a tomada correta dos medicamentos antirretrovirais são cruciais para o sucesso do tratamento e para a supressão eficaz do vírus HIV no organismo do paciente. A prevenção da resistência viral é uma parte fundamental do manejo do HIV, e o acompanhamento médico regular desempenha um papel central nesse processo (COLOMBRINI; LOPES; FIGUEIREDO, 2006).

### **2.3 Transmissão do vírus HIV e o risco ocupacional**

A propagação do vírus HIV ocorre em situações que envolvem a troca de sangue ou fluidos corporais que contenham o vírus. A transmissão sexual é amplamente reconhecida como o principal meio de infecção em todo o mundo, contribuindo para cerca de 75% dos casos. A transmissão heterossexual, embora tenha sido menos comum nos primeiros anos da epidemia, atualmente é o modo predominante de disseminação do vírus (CORRÊA; ANDRADE, 2005).

A transmissão parenteral do HIV pode ocorrer em três grupos de pessoas: usuários de drogas injetáveis, hemofílicos e indivíduos que receberam transfusões de sangue. A transmissão do HIV por meio de transfusão de sangue ou produtos derivados do sangue praticamente foi eliminada devido a medidas como triagem rigorosa do sangue e do plasma doados para detecção de anticorpos anti-HIV, bem como o tratamento térmico dos concentrados de fatores de coagulação. No entanto, o grupo mais significativo de transmissão ocorre entre usuários de drogas que compartilham seringas e agulhas. Quando um usuário se infecta, ele pode transmitir

o vírus para outros usuários e seus parceiros sexuais, o que contribui para o aumento do número de pessoas infectadas (BRASIL, 2000; COTRAN et al. 2000).

Adicionalmente, o vírus pode ser transmitido verticalmente, o que significa que a transmissão ocorre da mãe para o feto durante a gestação, bem como durante o parto e a amamentação. No ano de 2020, havia 37,6 milhões de pessoas em todo o mundo vivendo com o HIV. Entre elas, foram registradas 1,5 milhões de novas infecções por HIV e 690 mil pessoas faleceram devido a doenças relacionadas à AIDS. No entanto, é importante destacar que houve uma redução de 30% nas novas infecções por HIV em comparação com as 2,1 milhões registradas em 2010 (UNAIDS, 2021).

A transmissão vertical (TV) do HIV pode ocorrer em três períodos distintos: durante a gravidez (intrauterino), no momento do parto (intraparto), ou durante o período de amamentação (pós-parto). Durante a gravidez, o HIV pode ser transmitido ao feto por meio de duas principais vias: primeiro, através do transporte celular transplacentário, que envolve a infecção progressiva dos trofoblastos da placenta até que o vírus alcance a circulação fetal. A segunda via ocorre devido a rupturas na barreira placentária, que podem resultar em microtransfusões de sangue da mãe para o feto (FRIEDRICH et al. 2016).

No momento do parto, a transmissão do HIV pode ocorrer quando o bebê entra em contato com as secreções infectadas da mãe enquanto passa pelo canal vaginal. Também pode ocorrer por meio de uma infecção ascendente da vagina para as membranas fetais e o líquido amniótico, ou até mesmo pela absorção do vírus no trato gastrointestinal do recém-nascido. Após o parto, a principal forma de transmissão é por meio da amamentação. Em crianças que não são amamentadas, a transmissão durante o período intrauterino tardio e intraparto parece ser os momentos de maior risco para a transmissão vertical do HIV (ARAÚJO CHAGAS COSTA LIMA, 2016).

## **2.4 Bioética e o papel do Cirurgião-dentista frente à HIV/AIDS**

A inclusão do ensino da Bioética no currículo da graduação proporciona aos futuros profissionais a aquisição de conhecimentos humanísticos e habilidades necessárias para lidar com conflitos morais de maneira competente ao longo de sua prática clínica. Conflitos morais, que podem ser definidos como situações em que é difícil escolher entre duas alternativas, ambas com aspectos moralmente questionáveis, são uma parte intrínseca do campo da odontologia. Portanto, a conduta ética do profissional está estreitamente relacionada com a Bioética, o que destaca a importância de incluir esse ensino durante o período de graduação (JUNG et al. 2023).

A ideia de que a condução de pesquisas científicas deve obedecer a princípios éticos e

preservar a dignidade humana é amplamente aceita. No entanto, é importante reconhecer que a situação atual no contexto institucional brasileiro e as normas e visões da sociedade relacionadas a esse assunto são relativamente novas e estão continuamente em evolução, sujeitas a reflexões e debates em curso (FREITAS et al. 2019).

Essas ações são fundamentais para garantir um atendimento abrangente e compassivo aos pacientes, promovendo a saúde bucal e contribuindo para a conscientização e prevenção do HIV/AIDS na comunidade. Nesse contexto, é responsabilidade do profissional e de sua equipe assegurar que o atendimento odontológico seja realizado em conformidade com as normas de biossegurança estabelecidas, permanecer atento às possíveis manifestações bucais associadas à infecção pelo HIV/AIDS, orientar e encaminhar os pacientes para os serviços de saúde apropriados em caso de suspeita de infecção pelo HIV/AIDS, garantir a continuidade dos procedimentos odontológicos de rotina, colaborar de forma interdisciplinar com outros profissionais de saúde, oferecer um tratamento digno e humano, preservando o sigilo e respeitando as diferenças comportamentais dos pacientes, manter-se atualizado sobre a epidemia, incluindo seus aspectos técnicos, clínicos, éticos e psicossociais, identificar suas próprias limitações e buscar melhorias para não prejudicar a relação profissional/paciente e incorporar ações de prevenção e solidariedade no cotidiano de seus principais procedimentos terapêuticos. Essas ações são fundamentais para garantir um atendimento abrangente e compassivo aos pacientes, promovendo a saúde bucal e contribuindo para a conscientização e prevenção do HIV/AIDS na comunidade (CRUZ et al. 2023).

É fundamental ressaltar que as normas de biossegurança devem ser aplicadas em todos os atendimentos odontológicos, uma vez que não é possível identificar pacientes assintomáticos que possam ser portadores do HIV. Conforme destacado por Silva- Boghossian (2020), os profissionais da odontologia devem possuir conhecimento abrangente para cuidar adequadamente de pacientes soropositivos, especialmente no que diz respeito à prevenção da contaminação cruzada e à transmissão de patógenos. Portanto, a aplicação rigorosa dos princípios da biossegurança tem se mostrado eficaz no contexto do atendimento a pacientes soropositivos, contribuindo para a proteção tanto dos profissionais de saúde quanto dos próprios pacientes (CRUZ et al. 2023).

## **2.5 Biossegurança: Limpeza e desinfecção do consultório**

A Biossegurança compreende um conjunto de medidas que têm como objetivo prevenir, reduzir ou eliminar os riscos inerentes à prática profissional, especialmente na área da saúde. É de extrema importância que os profissionais odontológicos se mantenham atualizados

em relação aos procedimentos e diretrizes de biossegurança. A implementação eficaz dessas medidas requer conhecimento, responsabilidade, determinação, organização e disciplina (LOPES et al. 2019).

A prática odontológica pode expor indivíduos a diversas formas de contaminação por uma ampla variedade de microrganismos patogênicos presentes na saliva e no sangue. Esses microrganismos são os principais veículos de disseminação de doenças graves e podem facilitar a ocorrência de infecções cruzadas entre os membros da equipe odontológica. Isso significa que tanto os profissionais quanto os pacientes podem se tornar portadores desses microrganismos e, conseqüentemente, ser potenciais propagadores de enfermidades graves. Estudos têm ressaltado a importância crucial do rigoroso cumprimento de normas e protocolos de controle de infecção, visando à proteção da saúde da população (LINDOSO et al. 2023).

Devido à sua imensa relevância, a Agência Nacional de Vigilância Sanitária (ANVISA) lançou em 2006 o manual intitulado "Serviços Odontológicos: Prevenção e Controle de Riscos". Esse manual aborda diretrizes relacionadas ao uso de Equipamentos de Proteção Individual (EPIs), procedimentos de higienização das mãos, condutas a serem seguidas após a exposição a materiais biológicos e outras medidas de precaução destinadas a proteger os profissionais da odontologia (MAIA et al. 2021).

No que diz respeito à infecção por microrganismos, a contaminação na prática odontológica pode ocorrer de diversas maneiras. Isso inclui desde o contato direto com sangue ou saliva em pele ou mucosas lesionadas, até a inalação inadvertida de aerossóis contaminados que são gerados durante o uso de equipamentos de alta velocidade, como peças de mão e equipamentos ultrassônicos, ou por meio de respingos de sangue, saliva ou secreções nasofaríngeas. Além disso, a contaminação pode ocorrer por meio de instrumentos, equipamentos e superfícies ambientais contaminados. Por conseguinte, é importante adotar rotinas básicas de prevenção que ajudem a bloquear a transmissão de microrganismos patogênicos. Essas medidas visam à proteção tanto dos profissionais de saúde quanto dos pacientes, contribuindo para um ambiente mais seguro e livre de riscos de infecção (AMARAL, 2021).

Adotar medidas para proteger a saúde da equipe, como realizar uma anamnese detalhada do paciente, garantir a vacinação adequada da equipe e promover a prática regular de lavagem das mãos, evitar o contato direto com materiais potencialmente contaminantes, fazendo uso adequado de Equipamentos de Proteção Individual (EPIs) para proteger a pele, as mucosas e as vias respiratórias e limitar a propagação de microrganismos, utilizando sugadores de alta qualidade para a remoção eficaz de fluidos e secreções, além de realizar de maneira

apropriada os processos de limpeza, desinfecção e esterilização dos instrumentos reutilizáveis. A implementação consistente dessas medidas contribui para criar um ambiente odontológico mais seguro, reduzindo significativamente os riscos de transmissão de infecções entre profissionais de saúde e pacientes (LINDOSO et al. 2023).

Conforme estabelecido pelo Ministério da Saúde (2000) e pela Portaria 3.214/78 do Ministério do Trabalho e Emprego, as Normas Regulamentadoras (NR) de Medicina e Segurança do Trabalho classificam os riscos nos ambientes de trabalho em diversas categorias, como mostrado no Quadro I.

**Quadro I:** Classificação dos riscos nos ambientes de trabalho.

<b>TIPOS DE RISCO</b>	<b>CLASSIFICAÇÃO</b>
<b>RISCOS ERGONÔMICOS</b>	Esses riscos estão relacionados a fatores físicos e organizacionais que afetam o conforto e as características fisiológicas dos trabalhadores.
<b>RISCOS MECÂNICOS</b>	Isso inclui riscos de acidentes, como aqueles relacionados à eletricidade, máquinas, incêndios, armazenamento, entre outros.
<b>RISCOS FÍSICOS</b>	Esses riscos estão associados a fatores ambientais, como ruídos, vibrações, pressões anormais, temperaturas extremas, radiações ionizantes e não ionizantes, infrassom e ultrassom.
<b>RISCOS QUÍMICOS</b>	Envolve exposição a substâncias químicas que podem entrar no organismo por contato com a pele, inalação ou ingestão, como vapores, gases, fumaça e poeira
<b>RISCOS BIOLÓGICOS</b>	São representados por microrganismos como bactérias, fungos, parasitas e vírus. Profissionais de saúde estão particularmente expostos a esses riscos em seus locais de trabalho

**Fonte:** VIANA et al. (2020).

A esterilização é uma etapa de extrema importância em um programa de controle de infecções. Sem o devido procedimento de esterilização, tanto o cirurgião-dentista quanto sua equipe e os pacientes podem ficar expostos a riscos ocupacionais relacionados a microrganismos patogênicos presentes em sangue e secreções humanas. A eficácia do processo de esterilização depende de todas as fases da preparação dos instrumentos, que inclui desde a remoção de sujidades até a lavagem e a conclusão de um ciclo de esterilização completo (OSCARI. 2013)

A sobrevivência de microrganismos após o processo de esterilização pode ocorrer

devido a falhas humanas, como uma limpeza e preparação inadequadas do material, bem como a falhas mecânicas, como a falta de manutenção adequada nos equipamentos utilizados no processo de esterilização. Portanto, a atenção aos detalhes e a adesão rigorosa às práticas de esterilização são essenciais para garantir um ambiente odontológico seguro e livre de riscos de infecção (ANVISA, 2015).

## 2.6 Manifestações bucais da infecção pelo HIV

Além dos elementos diretamente relacionados ao HIV, como o uso da terapia antirretroviral (TARV), a contagem de células CD4 e a carga viral, existem outros fatores que são conhecidos por estarem associados às manifestações bucais. Estas incluem questões como gênero, etnia, situação socioeconômica, presença de boca seca (xerostomia), práticas de higiene bucal, consumo de tabaco, padrões alimentares, condições de moradia, ambiente, atividades de lazer, níveis de liberdade e acesso aos serviços de saúde e informações (GONÇALVES et al. 2022). As lesões na cavidade bucal foram categorizadas de acordo com sua intensidade em três grupos, como demonstrado no Quadro II (MOTTA et al. 2014).

**Quadro II:** Lesões na cavidade bucal

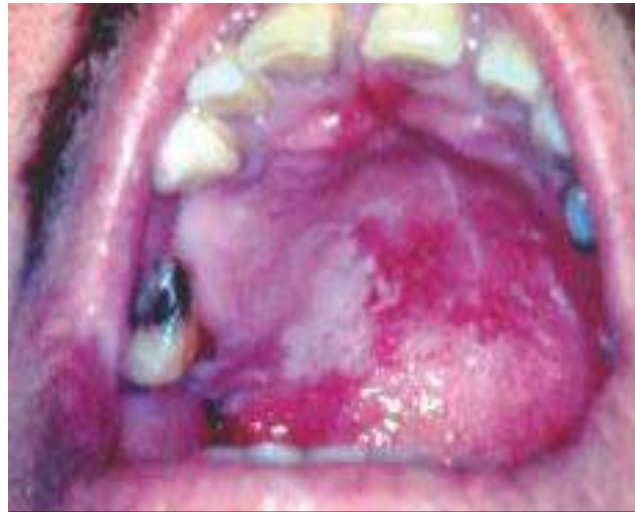<b>Categorização</b>	<b>Lesões bucais</b>
<b>Lesões fortemente associadas ao HIV</b>	Candidíase (pseudomembranosa, eritematosa, hiperplásica e quelite angular, leucoplasia pilosa, sarcoma de Kaposi, linfoma não Hodgkin e doenças periodontais.
<b>Lesões associadas ao HIV, infecções por Microbactérias</b>	Doença de glândula salivar, ulcerações inespecíficas, herpes e HPV
<b>Lesões vistas em pacientes com HIV</b>	Infecções por bactérias, reação alérgica medicamentosa, infecções por fungos não relacionadas a <i>Cândida Albicans</i> , distúrbios neurais, aftas recorrentes e infecções por vírus como o citomegalo vírus e moluscos contagioso.

**Fonte:** SILVA; PERERIRA; GARCÍA, (2011).

A candidíase (Figura 1) é uma infecção fúngica causada pela presença de levedura do

gênero *Candida*, que pertence à família *Cryptococcaceae*. O gênero *Candida* possui 81 espécies reconhecidas, sendo a *Candida albicans* a mais prevalente e conhecida. Pacientes com HIV frequentemente desenvolvem infecções fúngicas devido às mudanças profundas na função imunológica mediada pelos linfócitos T, resultando em uma redução na imunidade (MANGUEIRA, 2020; CAVASSINI, 2019).

**Figura 1** - Candidíase pseudomembranosa na mucosa bucal

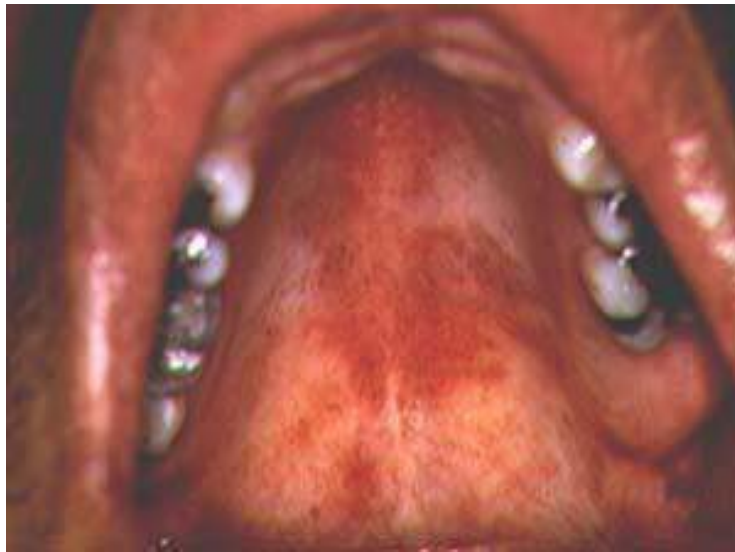

Fonte: Neto et al. (2005)

Esse fungo está associado à xerostomia, gravidade da doença, imunossupressão e idade do paciente acima de 35 anos. (MANGUEIRA, 2020). A incidência da candidíase oral em pacientes HIV positivos varia, podendo afetar até 94% dos indivíduos infectados, dependendo do estágio da infecção e da população estudada. Destaca-se a importância da candidíase oral como indicador da progressão da doença e como preditor do aumento da imunossupressão (CAVASSINI, 2019).

Existem quatro subtipos clínicos de candidíase oral: eritematosa, pseudomembranosa, hiperplásica e queilite angular. A forma eritematosa (Figura 2) é caracterizada por áreas avermelhadas, principalmente no palato, língua e mucosa jugal, enquanto a queilite angular afeta as comissuras labiais com diferentes apresentações clínicas, como fissuras ou ulcerações, associadas aos tipos eritematoso ou pseudomembranoso. (MANGUEIRA,2020).

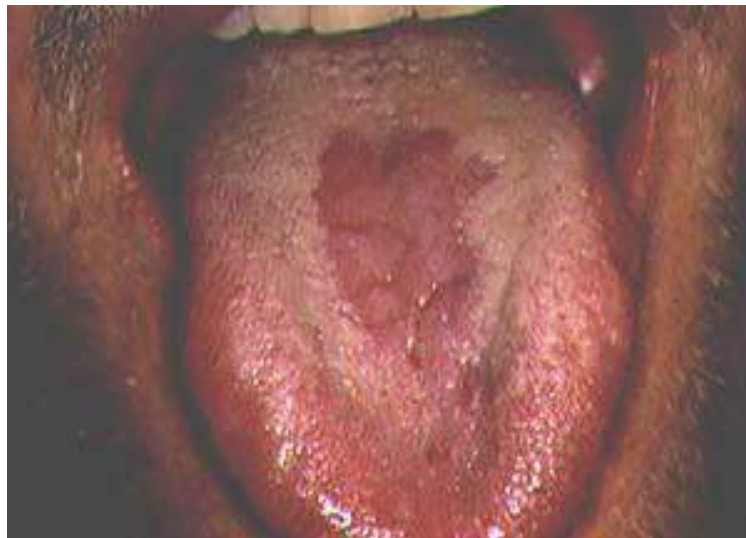**Figura 2** - Candidíase eritematosa na mucosa de palato



**Fonte:** DR. RUI BASTOS (MOÇAMBIQUE) NAMÍBIA OI GUIDELINES (2006)

A candidíase hiperplásica (Figura 3) representada por placas ou nódulos esbranquiçados firmemente aderidos às áreas eritematosas, é menos comum e pode ocorrer mais na língua, sendo às vezes confundida com leucoplasia pilosa (MANGUEIRA, 2020).

**Figura 3-** Candidíase na superfície dorsal da língua.



**Fonte:** DR. RUI BASTOS (MOÇAMBIQUE) NAMÍBIA OI GUIDELINES (2006).

Fica claro que a *Candida albicans*, frequentemente responsável pela candidose oral, é uma espécie extremamente diversificada, com cepas que variam significativamente tanto em características fenotípicas quanto genotípicas. Portanto, a variação da cepa de *Candida* pode



influenciar se um indivíduo consegue eliminar efetivamente a cepa colonizadora ou se ela permanece como comensal. É possível que a variação da cepa contribua para a patogênese através da expressão aumentada de fatores de virulência e ao afetar a natureza das respostas imunes do hospedeiro. Em casos raros, a *Candida* pode entrar na corrente sanguínea e se disseminar para vários órgãos, resultando em uma infecção potencialmente fatal (LEWIS; WILLIANS, 2017).

A transição da *Candida* de uma forma comensal inofensiva para um patógeno é um processo complexo e provavelmente está relacionado a mudanças ambientais locais no hospedeiro que estimulam o crescimento aumentado da *Candida* ou a expressão alterada de seus fatores de virulência. É cada vez mais reconhecido que, além da interação entre os fatores do hospedeiro e a *Candida*, o componente bacteriano do microbioma oral também desempenha um papel no desenvolvimento da candidose oral. Ao considerar os fatores de virulência da *Candida*, é importante notar que alguns deles não causam danos diretos aos tecidos do hospedeiro, mas influenciam o comportamento da *Candida*, o que indiretamente promove a patogenicidade (PEREIRA, 2018)

Para que ocorra a candidose oral, a *Candida* precisa permanecer na boca. Portanto, um aspecto crucial da virulência da *Candida* é sua habilidade de aderir às superfícies do hospedeiro. Na cavidade oral, isso permite que a *Candida* evite ser removida pelo fluxo salivar e pela deglutição. A adesão pode ocorrer tanto ao epitélio oral quanto às superfícies de dispositivos protéticos, como dentaduras e aparelhos ortodônticos. No caso do epitélio oral, conforme as células são eliminadas durante a renovação constante da mucosa oral, a *Candida* também é removida e engolida (LEWIS; WILLIANS, 2017).

Na falta de fatores predisponentes, como o uso de próteses, em casos de lesões disseminadas por toda a cavidade oral ou que se estendam para a orofaringe, o tratamento se inicia por uma avaliação sistêmica, por meio de exames como hemograma, glicemia em jejum e teste anti-HIV, com o intuito de descartar a possibilidade de anemia e imunossupressão, que podem estar associadas ou não ao HIV. O mesmo procedimento é indicado para casos em que o tratamento tópico não surte efeito; lesões com envolvimento focal e sintomas mínimos podem ser tratadas com nistatina ou miconazol (BRASILEIRO et al. 2022).

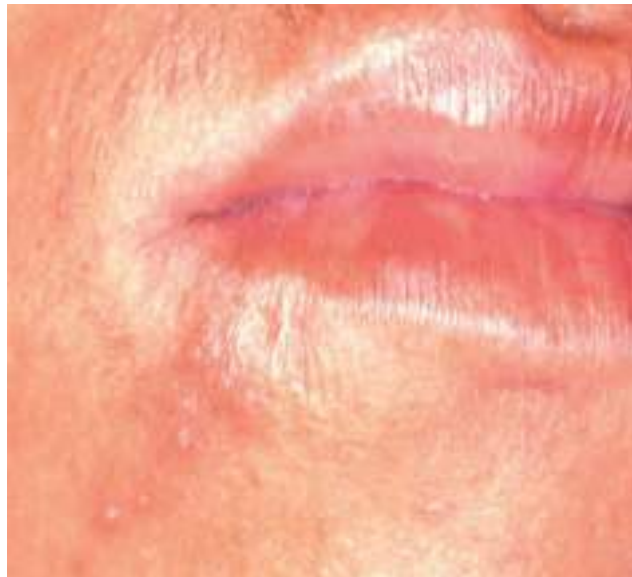Outra forma de tratamento é a terapia fotodinâmica, empregada no tratamento não apenas da candidíase, mas também de outras condições patológicas presentes na região oral e perioral, é baseada na aplicação tópica de um fotossensibilizador (FS) sensível à luz, seguida pela exposição à luz visível. Cada fotossensibilizador possui um ponto de absorção máxima e é ativado apenas quando exposto a um comprimento de onda de luz específico, o qual

corresponde a uma cor particular no espectro visível de luz. Este procedimento é projetado para direcionar e eliminar seletivamente células afetadas pela patologia, minimizando o dano aos tecidos circundantes (FERNANDES; TEODORO,2020).

O vírus herpes simples (HSV), membro da família *Herpesviridae* e com material genético em DNA, está dividido em dois tipos: HSV-1 e HSV-2. Em pacientes com imunossupressão devido ao HIV, o HSV-1 é uma das infecções oportunistas mais comuns, levando ao surgimento de úlceras aftosas, estomatites necrosantes ou doença periodontal ulcerativa. Pacientes HIV positivos frequentemente são co-infectados com este vírus, o que complica o tratamento da AIDS (PAULIQUE et al. 2017).

Após a infecção, na fase prodrômica (Figura 4) , os primeiros sintomas relatados incluem coceira, queimação e vermelhidão em um lado da face. Esses sintomas costumam surgir de 6 a 24 horas antes do aparecimento visível das lesões da doença. As lesões geralmente não se estendem além da linha média da face e se manifestam apenas no lado afetado (RODRIGUES,2021).

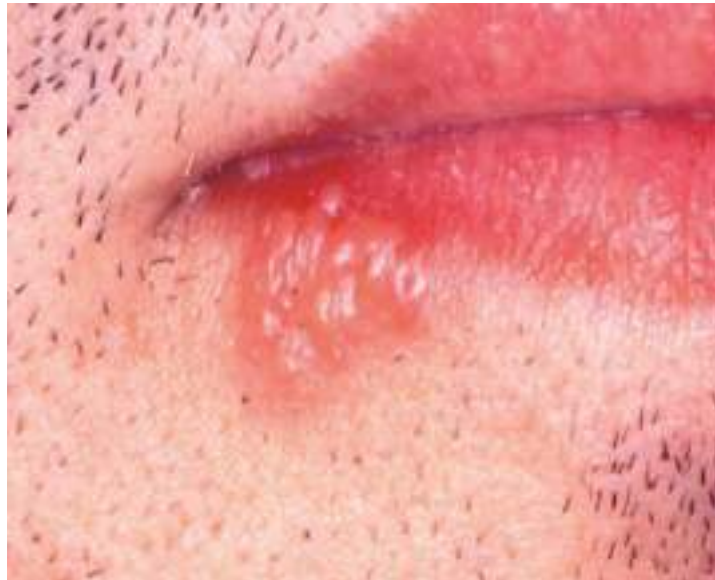**Figura 4** - Períodos clínicos prodrômico da manifestação do herpes simples recorrente na pele peribucal e semimucosa labial



**Fonte:** CONSOLARO; CONSOLARO, 2009.

Após a fase prodrômica, múltiplas pápulas se desenvolvem e se fundem para formar vesículas (Figura 5) . Quando as vesículas se rompem, o agente infeccioso é disseminado (RODRIGUES,2021)

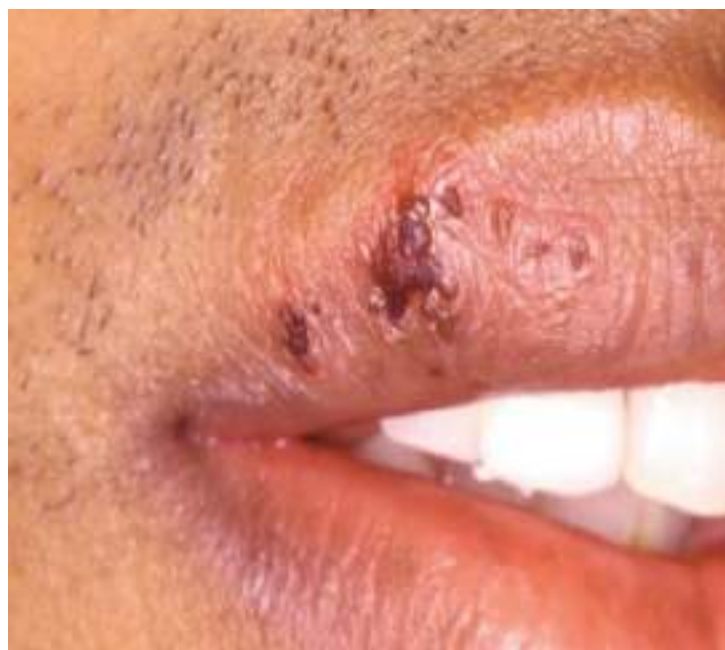**Figura 5** - Período clínico ativo da manifestação do herpes simples recorrente na pele peribucal e semimucosa labial



**Fonte:** CONSOLARO; CONSOLARO, 2009.

Em 24 a 48 horas, as úlceras se transformam em crostas (Figura 6), que eventualmente se curam completamente em cerca de 8 a 10 dias. Infecções secundárias pelo HSV-1, ou recorrentes, ocorrem quando o vírus é reativado, embora muitos pacientes possam ter apenas uma infecção assintomática na saliva (ARDUINO; PORTER, 2006).

**Figura 6** - Período clínico reparatório da manifestação do herpes simples recorrente na pele peribucal e semimucosa labial



**Fonte:** CONSOLARO; CONSOLARO, 2009.

A reativação pode ser desencadeada por diversos fatores, como estresse, fadiga, febre, exposição excessiva ao sol, menstruação, entre outros. Recorrências sintomáticas são relativamente comuns e afetam o epitélio inervado pelo gânglio sensitivo do mesmo lado do corpo. O diagnóstico pode ser estabelecido por meio de avaliação clínica e/ou citológica (por citologia esfoliativa (RODRIGUES,2021).

Embora esse exame seja uma opção econômica e rápida para diagnosticar a infecção por HSV-1, ele não é o mais eficaz, pois não consegue distinguir entre infecções causadas por citomegalovírus. No entanto, um diagnóstico precoce aumenta as chances de tratamento eficaz, conforto e bem-estar para o paciente, além de prevenir ou reduzir a disseminação da doença (HULL; LEVIN; SPRUANCE; TYRING, 2014).

O objetivo principal do tratamento é reduzir a frequência dos episódios da doença e fornecer orientações aos pacientes sobre o manejo da recorrência do herpes labial. Recomenda-se o uso de medicamentos paliativos para aliviar os sintomas. Em casos de diagnóstico precoce, é aconselhável iniciar o uso de antivirais nos primeiros três dias, especialmente durante a fase prodromica, pois a janela de tratamento é estreita e os antivirais apenas inibem a replicação viral, sem eliminar o vírus (COUTO,2017).

O Aciclovir é o princípio ativo utilizado tanto local quanto sistemicamente, sendo recomendado apenas na fase que precede a formação da vesícula. Além disso, existem opções de tratamento que envolvem a aplicação de laser de baixa intensidade, porém esse método ainda é dispendioso e depende da fase da doença. (RODRIGUES,2021).

Valaciclovir, aciclovir e famciclovir pertencem à classe de antivirais conhecidos como análogos sintéticos dos nucleosídeos purínicos, especificamente da guanosina. Esses medicamentos têm um mecanismo de ação semelhante: após serem internalizados pelas células, eles são progressivamente fosforilados pela timidina-quinase viral e por outras duas quinases até alcançarem sua forma nucleotídica trifosfato (GTP - trifosfato de guanosina). A forma de GTP derivada do medicamento compete com o nucleotídeo natural pelo sítio ativo da DNA polimerase viral (GELLER et al, 2012).

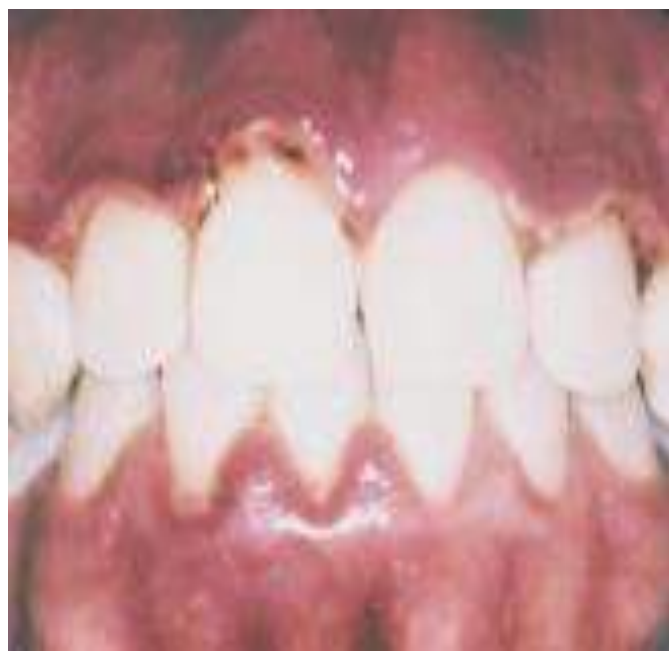No entanto, devido à ausência do grupo hidroxila presente na GTP natural, a forma medicamentosa de GTP não pode ser polimerizada, resultando na interrupção da síntese do DNA viral. Os antivirais são frequentemente prescritos para pessoas que sofrem de surtos recorrentes do herpes labial e para pacientes com sistema imunológico comprometido. Considerando a extensão da replicação viral nos primeiros dois dias de recorrência, conclui-se que a intervenção precoce é crucial, especialmente em adultos (COUTO et al, 2017).

Os efeitos do aciclovir incluem redução da replicação viral, aceleração da resolução e promoção da cicatrização das lesões, além de prevenir o surgimento de novas lesões. A resistência antimicrobiana se manifesta pela produção de cepas mutantes que são deficientes em timidina-quinase, ou que geram timidina-quinase incapaz de fosforilar o aciclovir. Quanto à toxicidade, podem ocorrer náuseas, diarreia, dor de cabeça e erupções cutâneas. O uso de aciclovir por via parenteral pode estar associado a agitação, alucinações e desorientação. A disfunção renal relacionada a essa forma de administração pode ser prevenida com uma hidratação adequada e uma taxa de infusão mais lenta (NEVES et al, 2021).

Indivíduos infectados pelo HIV frequentemente apresentam lesões bucais associadas à imunossupressão, causadas por patógenos oportunistas. Com o início da Terapia Antirretroviral (TARV) combinada, alguns estudos observaram uma redução significativa na ocorrência de infecções oportunistas e na prevalência de manifestações bucais. Isso ocorre devido à recuperação parcial da função imunológica após a supressão da viremia e à redução da destruição celular causada pelo HIV (ALBARELO; SCOTTI, 2021).

As lesões bacterianas associadas às infecções pelo HIV incluem condições como gengivite e periodontite de rápida evolução. A imunossupressão decorrente da contaminação com o vírus da AIDS leva a alterações na microbiota oral (Figura 7) , favorecendo o desenvolvimento de lesões gengivais e periodontais (DOMINGUEZ FILHO et al. 2021).

**Figura 7** - Gengiva marginal e papilar ulcerada e manutenção periódica preventiva após 4 meses do término do tratamento.



**Fonte:** CORDEIRO, 2004.

Os fatores de risco associados à doença periodontal incluem aspectos sociais e comportamentais, como tabagismo, consumo de álcool e drogas, além de fatores sistêmicos como a infecção pelo HIV. A saúde periodontal é influenciada pela interação desses fatores de risco com os mecanismos imunológicos, sendo que a imunodeficiência pode ter um papel direto na patogênese da doença periodontal (DOMINGUEZ FILHO et al. 2021).

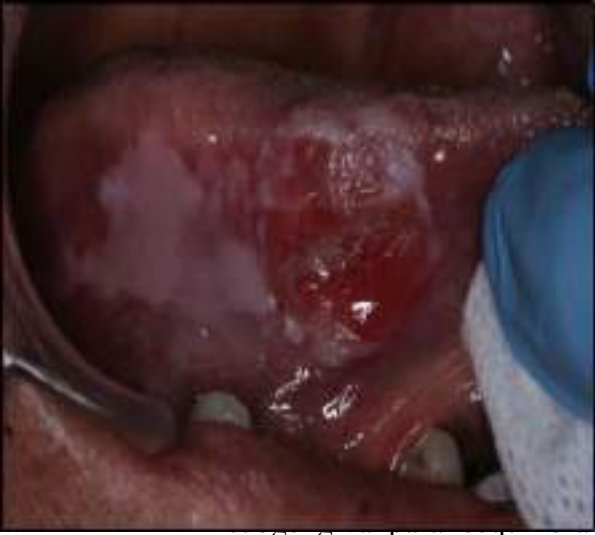A Gengivite Ulcerativa Necrosante (GUN), também conhecida como "boca de trincheira", é uma infecção bacteriana sintomática que afeta a gengiva, caracterizada por úlceras. Essa condição tem uma predileção por indivíduos de faixas etárias variadas e seus fatores predisponentes incluem esgotamento físico e emocional, tabagismo, trauma local, estado imunológico, má higiene oral, uso excessivo de álcool e doenças virais sistêmicas, como o citomegalovírus e o HIV (MICHEL, 2012)

Embora não seja comum, devido ao seu rápido e agudo grau de destruição, a GUN é uma das condições mais preocupantes causadas pela placa bacteriana. Os sintomas incluem dor, necrose gengival nas margens ou nas papilas, sangramento, halitose e, em casos mais graves, hipertermia, náuseas e aumento dos gânglios linfáticos. (BARROS et al. 2017)

O diagnóstico da GUN é baseado em exames clínicos e radiográficos, incluindo imagens panorâmicas e periapicais, e exames histopatológicos específicos podem ser necessários para diferenciar algumas lesões com características semelhantes às da GUN. Esta condição não afeta outros tecidos do periodonto, sendo limitada apenas ao tecido gengival (LEITE, 2017).

As bactérias associadas à GUN são predominantemente anaeróbias, como *Prevotella intermedia*, fusobactérias e espiroquetas, incluindo o grupo *Treponema* e *Borrelia*. Embora o motivo exato para o desenvolvimento dessa tecnologia ainda não seja completamente compreendido (DO NASCIMENTO et al. 2017).

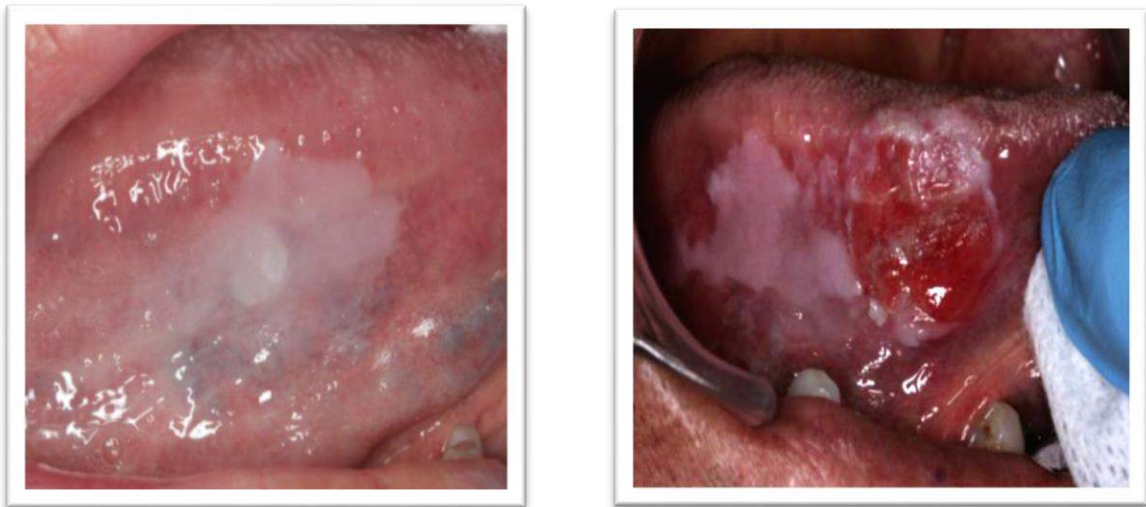A Periodontite Necrosante (PUN), anteriormente conhecida como Periodontite Ulcerativa Necrosante, é uma infecção oral multifatorial altamente destrutiva, caracterizada pela necrose de tecidos moles gengivais, ligamento periodontal e osso alveolar. Esta condição inflamatória é rara e é desencadeada pela presença de biofilme bacteriano disbiótico, em conjunto com má higiene oral, estresse, imunossupressão, tabagismo, desnutrição e gengivite pré-existente. No exame clínico e radiográfico, observa-se destruição periodontal severa e generalizada, papila necrosada coberta por uma pseudomembrana de cor branca ou amarelada, papila em formato de cratera, sangramento espontâneo, aumento do biofilme, halitose, supuração espontânea e dor (DA MATTA et al. 2022).



erativa Necrosante é considerada uma doença rara, geralmente em idosos, com imunossupressão como um fator predisponente, sendo associada a pacientes com comprometimentos sistêmicos ou desnutridos. Ela se caracteriza pela presença de destruição óssea. O tratamento da PUN envolve a remoção de tecidos necróticos, seguido de raspagem radicular supra e infra-gengival para controlar a microbiota bucal, além da administração de antibióticos (KINA et al. 2014).

Suscedendo o assunto de lesões, a Leucoplasia Pilosa Oral (LPO) é considerada um marcador clínico confiável da progressão do HIV em indivíduos infectados, ocorrendo em cerca de 12% dos casos. Essa condição é causada pelo vírus Epstein-Barr (EBV) latente e sua presença em pacientes com HIV indica um estágio avançado da doença. A LPO (figura 8) se apresenta como placas onduladas esbranquiçadas nas bordas laterais da língua, que não podem ser removidas por raspagem, podendo ocorrer unilateral ou bilateralmente (PAULIQUE et al. 2017).

**Figura 8** – Leucoplasias orais homogêneas e não homogêneas



**Fonte:** TORO; RICAURTE, 1989.

A leucoplasia é uma condição caracterizada pelo surgimento de manchas ou placas brancas na mucosa oral, tipicamente observadas na gengiva ou nas bochechas, devido a um aumento anormal do crescimento celular. Essas lesões podem apresentar diferentes aspectos, mas geralmente são brancas, com bordas espessas e elevadas. Para diagnosticar a leucoplasia com segurança, a biópsia é essencial, sendo a biópsia incisional a abordagem preferencial recomendada pela literatura. Esta técnica envolve a remoção de uma parte da lesão para



possibilitar o diagnóstico diferencial com outras condições que também causam lesões brancas na cavidade oral, tais como candidíase pseudomembranosa, queratose irritativa, leucoedema, líquen plano e nevo branco esponjoso (NEVILLE et al., 2016).

Observa-se que a leucoplasia oral é uma condição potencialmente maligna comumente encontrada, destacando-se pela sua alta frequência de ocorrência. Portanto, é de extrema importância aprofundar-se na revisão da literatura, compreendendo suas características clínicas e seu potencial de evoluir para malignidade. Esse conhecimento possibilita um diagnóstico seguro dessa condição e, conseqüentemente, permite o diagnóstico precoce do câncer bucal, o que pode melhorar significativamente o prognóstico e as taxas de sobrevivência dos pacientes afetados (SILVA et al, 2024).

Além disso, é crucial conscientizar os pacientes sobre os hábitos e estilo de vida que podem estar associados ao surgimento de lesões pré-malignas, particularmente a leucoplasia, facilitando assim a adoção de medidas preventivas e uma abordagem precoce quando necessário (MASCITTI et al., 2018).

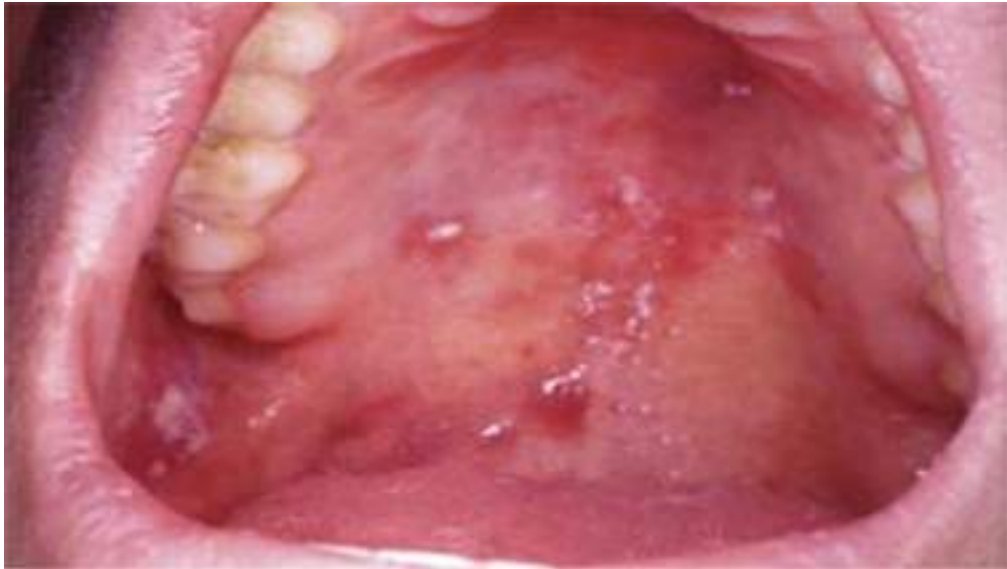
É relevante destacar que os fatores de risco para o desenvolvimento da leucoplasia são semelhantes aos fatores de risco associados ao carcinoma de células escamosas (CCE), o tipo mais comum de câncer maligno encontrado na cavidade oral. É notável a conexão entre essas condições, já que ambas são influenciadas principalmente pelo tabagismo e pelo consumo de álcool, tanto de forma isolada quanto em conjunto. Portanto, no atual protocolo de manejo da leucoplasia oral e, conseqüentemente, na prevenção do CCE, é essencial incorporar mudanças de hábitos relacionadas ao consumo de álcool e tabaco (SILVA et al,2024).

Outra doença que afeta com maior frequência os indivíduos portadores do vírus HIV é o Sarcoma de Kaposi (SK), e sua presença é um indicativo claro de que a infecção progrediu. Este sarcoma é um tumor vascular multicêntrico causado pelo herpes vírus humano 8 (HHV-8) que se desenvolve em tecidos, como pele, cartilagem, osso, gordura, músculos, vasos sanguíneos ou tecidos fibrosos. Trata-se de uma doença prejudicial que pode resultar em complicações graves, podendo ser potencialmente fatal (GONÇALVES et al.2022).

Uma das manifestações mais prevalentes dessa síndrome é o sarcoma de Kaposi (Figura 9), um tipo de câncer que se manifesta como um marcador claro da fragilidade do sistema imunológico, exercendo uma influência notável em aproximadamente 70% dos casos na região da cavidade oral. No início da devastadora epidemia de HIV-AIDS, o SK ganhou destaque como um dos primeiros indicadores de infecção pelo HIV, destacando sua importância como um marcador crucial para diagnóstico precoce e intervenção médica (LIRA; MARTINEZ; PEREZ, 2020).



**Figura 9:** Sarcoma de Kaposi em palato e candidíase oral pseudomembranosa.



Fonte: LIRA et al. 2020.

A patogênese do sarcoma de Kaposi envolve um processo complexo de proliferação celular vascular, que se caracteriza pela formação de vasos sanguíneos anômalos e fissuras vasculares, acompanhados de extravasamento de glóbulos vermelhos e pela presença de células fusiformes. Esta condição é reconhecida como neoplásica, com uma natureza metacêntrica, geralmente policlonal, sendo mediada por uma interação complexa de citocinas. A infecção pelo vírus herpes tipo 8 (HHV-8), também conhecido como vírus herpes-KS (HVSK), desempenha um papel fundamental nesse processo, enquanto a imunossupressão é um fator essencial para sua progressão (BENEVENUTO et al,2014).

No contexto da história médica, o sarcoma de Kaposi foi identificado como um dos primeiros sinais da epidemia global de AIDS em 1981. É importante ressaltar que sua ocorrência não está diretamente relacionada à queda na contagem de células CD4 +, que é um marcador comum da progressão da imunossupressão em pacientes com HIV. Esta constatação destaca a complexidade e a singularidade do sarcoma de Kaposi dentro do espectro de doenças associadas à infecção pelo HIV (FELLER; WOOD NH; LEMMER J, 2007).

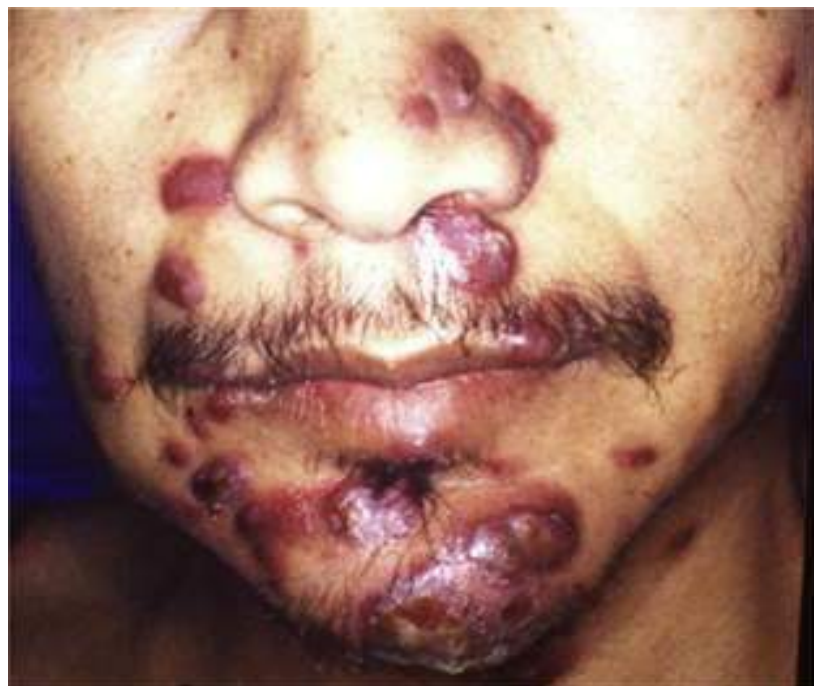O linfedema relacionado ao sarcoma de Kaposi associado à AIDS tem um impacto particularmente devastador na região facial e no pescoço, com as lesões orais apresentando um crescimento alarmantemente rápido, o que serve como um sinal sombrio de gravidade. Esse fenômeno pode ter sua origem na obstrução dos vasos linfáticos devido a tumores volumosos de sarcoma de Kaposi ou pode surgir como consequência da linfadenopatia causada pelo HIV.

O acúmulo de fluido, rico em proteínas, nos espaços intersticiais pode desencadear a formação de novos vasos linfáticos (linfangiogênese) e estimular a proliferação das células tumorais do sarcoma de Kaposi (PANTANOWITZ et al,2013).

Dentro da cavidade oral, as lesões geralmente aparecem na mucosa oral e palato duro, mas também podem ser observadas na mucosa de bochechas, faringe, amígdalas, língua, nariz e região facial. Seu aparecimento precoce, em geral, é assintomático, plano ou macular na aparência; pode ser única ou pode haver várias máculas grandes e coalescentes com uma gama de cores que varia de rosa, vermelho ou azul-púrpura a marrom escuro. Em um estágio posterior, eles evoluem para pápulas, nódulos ou massas exofíticas que podem se tornar ulceradas, causar destruição do tecido local e dor. Lesões nodulares e exofíticas estão associadas a uma carga viral de HHV-8 e o tamanho pode ser de milímetros a vários centímetros de diâmetro maior (LIRA; MARTINEZ; PEREZ, 2020).

Além disso, as lesões podem ter um impacto psicossocial significativo nos pacientes, afetando sua autoestima e qualidade de vida. A estigmatização social associada às manifestações visíveis do sarcoma de Kaposi pode levar a um isolamento emocional e dificuldades na interação social. Portanto, além dos desafios clínicos, é crucial fornecer apoio psicossocial abrangente para os pacientes afetados por essa condição, visando promover seu bem-estar holístico (EPSTEIN; CABAY RJ; GLICK M, 2005).

**Figura 10:** Sarcoma de Kaposi em tegumentos faciais; Nódulos cutâneos marrons coalescentes em paciente masculino na 3ª década de vida.



O linfoma não-Hodgkin (LNH) é uma forma maligna de câncer originada de mutações em células progenitoras linfóides, sendo a segunda neoplasia mais comum em pacientes com HIV. Ele se caracteriza por sua rápida progressão, frequentes manifestações iniciais fora dos linfonodos e um prognóstico desfavorável. As células cancerígenas podem ter fenótipo de células B, T ou NK (Natural Killer), identificado por meio de técnicas de imunofenotipagem e estudos de rearranjo gênico. Essa condição é uma das neoplasias malignas mais prevalentes em pessoas com AIDS, e o risco de desenvolvimento está diretamente ligado à imunossupressão crônica, sendo mais comum em indivíduos com comprometimento imunológico (GONÇALVES et al. 2022).

Desde 1832, a comunidade científica tem debatido extensivamente sobre a classificação dos linfomas, resultando na proposição de diversos sistemas classificatórios ao longo do tempo. Atualmente, o sistema de classificação mais prevalente é o estabelecido pela Organização Mundial da Saúde (OMS) em 2016, o qual se fundamenta em fatores intrínsecos, tais como o tipo celular em proliferação, o imunofenótipo e as características clínicas (SAMPAIO et al, 2018).

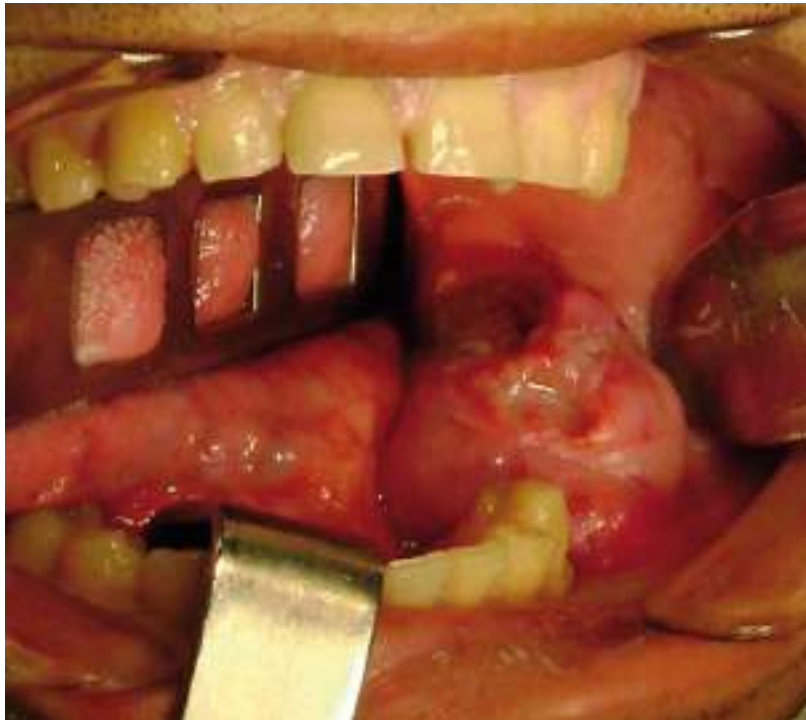
Os linfomas são categorizados conforme sua localização anatômica em nodais, situados dentro do sistema linfático, ou extranodais, encontrados fora deste sistema. Adicionalmente, podem ser classificados segundo o tipo celular, em linfomas que apresentam células gigantes binucleadas conhecidas como Reed-Sternberg (RS), os quais incluem os Linfomas de Hodgkin (LH), e aqueles que não exibem tais células RS, denominados Linfoma Não Hodgkin (LNH) (MEDEIROS et al, 2024).

Os sinais e sintomas do Linfoma Não Hodgkin (LNH) intraoral são geralmente de curta duração devido à rápida progressão da lesão. As manifestações orais raramente surgem como lesões primárias e, na maioria dos casos, estão associadas a metástases. Na literatura, são descritos diversos aspectos clínicos que podem sugerir a presença de LNH na cavidade oral, tais como edema localizado, a formação de uma massa nodular, áreas avermelhadas com ou sem úlceras, lesões cutâneas e até mesmo mobilidade dentária. No entanto, é importante notar que estes sinais são frequentemente observados sem a presença de manifestações sistêmicas da doença, destacando a complexidade diagnóstica dessas condições e a necessidade de uma abordagem criteriosa para sua identificação e tratamento adequado (GONÇALVES et al 2022).

Os Linfomas Não-Hodgkin tende afetar predominantemente o sexo masculino, manifestando-se geralmente entre a quarta e a sexta década de vida. Na cavidade oral, esses linfomas frequentemente se apresentam de forma nodular e, em muitos casos, são

assintomáticos. De maneira geral, apresentam uma taxa de mortalidade elevada, enfatizando a importância do diagnóstico precoce para maximizar as chances de sobrevivência dos pacientes. Para este fim, os principais métodos diagnósticos incluem a realização de biópsias, exames imuno-histoquímicos e análises moleculares (BRASIL, 2014).

**Figura 11** - Nódulo ulcerado de bordas elevadas, eritematoso, com necrose, próximo ao dente 35, estendendo-se pelo rebordo alveolar edêntulo até o início do ramo da mandíbula e : Imagem radiográfica compatível com exodontia recente do dente 36



**Fonte:** SANTOS, Fabiano de Sant'ana dos et al., 2012.

## **CONSIDERAÇÃO FINAL**

O papel do cirurgião dentista na cadeia de assistência à saúde é fundamental para o reconhecimento precoce e o tratamento oportuno para essas lesões bucais, especialmente considerando que, apesar dos esforços de conscientização e dos tratamentos de suporte de alta qualidade, o número de pacientes soropositivos para HIV ainda é considerado alto a cada ano.

Atualmente, os avanços nos tratamentos antirretrovirais para o HIV melhoraram significativamente a expectativa de vida dos portadores do vírus. No entanto, mesmo com esses avanços, ainda existe uma alta incidência de lesões bucais nesse grupo de indivíduos, incluindo candidíase, herpes-simples, leucoplasia pilosa, doenças periodontais como gengivite e periodontite normais e as ulcerativas necrosantes, queilite angular e sarcoma de Kaposi.



## REFERÊNCIAS

- ALBARELO, E. V.; SCOTTI, F. M.; Manifestações orais que o paciente com hiv/aids pode apresentar: uma revisão de literatura. **Revista Ibero- Americana de Humanidades, Ciências e Educação**. v.7, n.12, p.1-16, 2021.
- AMARAL, D. C. G., et al. **Leucoplasia pilosa oral possivelmente associada ao uso de corticosteroides em paciente HIV negativo: relato de caso**. 2023.
- ANVISA, Agência Nacional de Vigilância Sanitária. Informações para Profissionais de Saúde. Brasília: **Agência Nacional de Vigilância Sanitária**, 2015.
- ARDUINO, P. G.; PORTER, S. R. **Oral and perioral herpes simplex virus type 1 (HSV-1) infection: review of its management**. Oral Dis., Copenhagen, v. 12, p. 254-270, 2006.
- ASCARI, Rosana Amora et al. O processo de esterilização de materiais em serviços de saúde: uma revisão integrativa. *Brazilian Journal of Surgery and Clinical Research* [internet], v. 4, n. 2, 2013 **Brazilian Journal of Implantology and Health Sciences** (ISSN 2674-8169) Volume 2, Issue 9 (2020)
- ASSUNÇÃO, Francisco Lucas Galeno et al. Perfil epidemiológico dos usuários da profilaxia pós-exposição ao vírus da imunodeficiência humana. **Arq. ciências saúde UNIPAR**, p. 4850-4864, 2023.
- ARAÚJO CHAGAS COSTA LIMA, Ana Carolina Maria et al. Transmissão vertical do HIV: reflexões para a promoção da saúde e cuidado de enfermagem. **Avances en Enfermería**, v. 35, n. 2, p. 181-189, 2017.
- ARAÚJO, L.F. et al. Concepções psicossociais acerca do conhecimento sobre a AIDS das pessoas que vivem com o HIV. *Revista Colombiana de Psicología*., vol. 26, n.2, p. 219-230, 2017
- ASCARI, Rosana Amora et al. O processo de esterilização de materiais em serviços de saúde: uma revisão integrativa. **Brazilian Journal of Surgery and Clinical Research** [internet], v. 4, n. 2, 2013.
- BARROS, A. V. et al. Doenças periodontais em pacientes hivpositivos: uma revisão da literatura. *Periodontia*, p. 54-60, 2017.
- BARROSO, F. A. B.; SOUZA, M. A.; XAVIER, J. L. S.; ARAUJO, V. S.; REBOUÇAS, F. H. B.; FERNANDES, T. R. M. O. **Revista de Ensino, Ciência e Inovação em Saúde** v.4, n.2. 17-27. 2023.
- BRUNA ARIELLA et al Percepção do portador de HIV/aids sobre o cirurgião-dentista. *Rev. bioét. (Impr.)*. 2019; 27 (2): 289-96.
- BLAIR, K. J. et al. Pre-exposure prophylaxis use, HIV knowledge, and internalized homonegativity among men who have sex with men in Brazil: A crosssectional study. **The Lancet Regional Health-Americas**, 6, 100152. 2022.

BRASIL. (2021). **Novo relatório do UNAIDS mostra que podemos acabar com a AIDS até 2030.** <https://unaid.org.br/2021/06/novo-relatorio-do-unaidsmostra-que-podemos-acabar-com-a-aids-ate-2030/>

BRASIL. Ministério da Saúde **Sífilis: Estratégias para Diagnóstico no Brasil.** 2010.

BRASIL. Ministério da Saúde. Secretaria de Atenção à Saúde. Portaria Nº 1.440, de 16 de dezembro de 2014. Aprova as Diretrizes Diagnósticas e Terapêuticas do Carcinoma de Células Renais. 2014. Disponível em:  
[http://www.saude.campinas.sp.gov.br/assist\\_farmaceutica/pcdt/carcinoma\\_celulas\\_renais/MI NUTA-PT-SAS-DDT-rim-15-12-2014.pdf](http://www.saude.campinas.sp.gov.br/assist_farmaceutica/pcdt/carcinoma_celulas_renais/MI NUTA-PT-SAS-DDT-rim-15-12-2014.pdf)

BRASIL. Ministério da Saúde. **Aids/HIV: o que é, causas, sintomas, diagnóstico, tratamento e prevenção.** 2020.

BARROS, Allan Vinícius Martins de et al. Doenças periodontais em pacientes hivpositivos: uma revisão da literatura. **Periodontia**, p. 54-60, 2017.

BRAGA, P. H. et al. Análise do perfil epidemiológico de internações por aids no brasil entre 2019 a 2023. **Brazilian Journal of Implantology and Health Sciences**, 6(4), 2420-2430. (2023)

BRASIL. Ministério da Saúde. Secretaria de Políticas de Saúde. Coordenação Nacional de DST e AIDS. **Controle de infecções e a prática Odontológica em tempos de AIDS: manual de condutas.** Brasília: Ministério da Saúde; 2000. 118p.

BRASILEIRO, Camilla Thaís Duarte et al. CANDIDÍASE ORAL EM PACIENTES COM PRÓTESE DENTÁRIA: CARACTERÍSTICAS CLÍNICAS, CONDUTA E EVENÇÃO. **Estudos Avançados sobre Saúde e Natureza**, v. 8, 2022.

BENEVENUTO DE ANDRADE BA, RAMÍREZ-AMADOR V, ANAYA-SAAVEDRA G, MARTÍNEZ-MATA G, FONSECA FP, GRANER E, et al. **Expressão de PROX-1 em células fusiformes do sarcoma de Kaposi oral.** *J Oral Pathol Med.* 2014; 43: 132-6

CANINI, S. R. M. S.; REIS, R. B.; PEREIRA, L. A.; GIR, E.; PELÁ, N. T. R. Qualidade de vida de indivíduos com HIV/AIDS: uma revisão de literatura. **Rev. Latino-am. de Enfermagem.** 2004; 12(6):940-45.

CARVALHO, C. A.; AZEVÊDO, J. H. P. **"Do AZT à PrEP e à PEP: AIDS, HIV, movimento LGBTI e jornalismo."** 2019.

CASTEJON, M. J., YAMASHIRO, R., OLIVEIRA, C. A. F., MATA, E. H. A., BRÍGIDO, L. F. M., GUIMARÃES, M. D. C., & VERAS, M. A. S. M. Performance evaluation of HIV infection diagnostic tests. **Jornal Brasileiro De Patologia E Medicina Laboratorial**, 56, e1842020. 2020. Disponível: <https://doi.org/10.5935/1676-2444.20200024>

COUTO, Roberta Souza D.'Almeida et al. Protocolo de terapia fotodinâmica e fotobiomodulação no tratamento de herpes simples labial-fase vesicular: relato de dois casos clínicos. **Revista Digital APO**, v. 1, n. 2, p. 38-42, 2017.



- CORDEIRO KARABOLSAK, V. L.; RIBEIRO DA SILVA, Jhonnathan Márcio; REGIANI ALVES, Andréa. Sarcoma de kaposi em paciente com hiv/aids: revisão de literatura. **Revista Saúde**, v. 16, n. 2, 2022.
- CORDEIRO, Maurício Colin B. Doença periodontal necrosante: gengivite ulcerativa necrosante–relato de caso. **RSBO**, v. 1, n. 1, p. 30-5, 2004.
- CONSOLARO, Alberto; CONSOLARO, Maria Fernanda MO. Diagnóstico e tratamento do herpes simples recorrente peribucal e intrabucal na prática ortodôntica. **Revista Dental Press de Ortodontia e Ortopedia Facial**, v. 14, p. 16-24, 2009.
- CORDEIRO, Maurício Colin B. Doença periodontal necrosante: gengivite ulcerativa necrosante–relato de caso. **RSBO**, v. 1, n. 1, p. 30-5, 2004.
- CORRÊA. E. M. C. ANDRADE, E. D. Tratamento odontológico em pacientes HIV/AIDS." **Revista Odonto Ciência** 20.49 (2005): 281-289.
- COSTA, I. B. **Epidemiologia molecular do Vírus da imunodeficiência humana 1 (HIV-1) em mulheres (mães e grávidas) dos Estados do Acre e Tocantins**. 2009.
- COTRAN, R. S.; KUMAR, V.; COLLINS, T. **Doenças da imunidade**. In: Robbins SL. Patologia estrutural e funcional. 6. ed. Rio de Janeiro: Guanabara Koogan; 2000. Cap. 7, p.168- 232.
- CONSOLARO, Alberto; CONSOLARO, Maria Fernanda MO. Diagnóstico e tratamento do herpes simples recorrente peribucal e intrabucal na prática ortodôntica. **Revista Dental Press de Ortodontia e Ortopedia Facial**, v. 14, p. 16-24, 2009.
- CRUZ.L. S. M. et al. Atendimento odontológico em pacientes Soropositivos. **Brazilian Journal of Implantology and Health Sciences**. v.5, n.3, p.05-43, 2023.
- COLOMBRINI, Maria Rosa Ceccato; LOPES, Maria Helena Baena de Moraes; FIGUEIREDO, Rosely Moralez de. Adesão à terapia antiretroviral para HIV/AIDS. **Revista da Escola de Enfermagem da USP**, v. 40, p. 576-581, 2006.
- CAVASSANI, Valdinês Gonçalves dos Santos et al. Candidíase oral como marcador de prognóstico em pacientes portadores do HIV. **Revista Brasileira de Otorrinolaringologia**, v. 68, p. 630-634, 2019.
- DA MATTA, Ana Vitória Barros et al. PERIODONTITE NECROSANTE. **Anais do Seminário Integrador do Curso de Odontologia da UNIVALE**, v. 1, n. 1, 2022.
- DOMINGUEZ FILHO, Orlando de Jesus Londono et al. Manifestações orais em pacientes imunodeprimidos pelo Vírus da Imunodeficiência Humana (HIV): revisão da literatura. **Revista Eletrônica Acervo Saúde**, v. 13, n. 2, p. e6034-e6034, 2021.
- DO NASCIMENTO, Ana Paula Camatta et al. Efetividade de métodos motivacionais indiretos na redução de biofilme e alteração gengival em adultos. **Arquivos em Odontologia**, v. 53, 2017.

EPSTEIN JB, CABAY RJ, GLICK M. **Malignidades orais na doença HIV: Mudanças na apresentação da doença, aumentando a compreensão da patogênese molecular e gestão atual.** Oral Surg Oral Med Oral Pathol Oral Radiol Endod. 2005; 100: 571-8.

FERNANDES, K. G. C. **Manifestações bucais de pacientes soropositivos para HIV/AIDS.** 5 f. Tese (Doutorado) - Curso de Odontologia, Universidade Brasil, Fernandópolis, 2017.

FILHO, M. P. S. et al. "Utilização da teoria do autocuidado de orem na assistência de enfermagem a pessoas vivendo com hiv/aids: protocolo de revisão de escopo." **RECIMA21-Revista Científica Multidisciplinar**-ISSN 2675-6218 4.6 (2023): e463433-e463433.

FREITAS, R. R. (2019). Prevalência da coinfeção de hiv/sífilis em pacientes em acompanhamento no centro de apoio especializado (CAE) de Araguari-MG. **Revista Master-Ensino, Pesquisa e Extensão**, 4(8), 14-19.

FRIEDRICH, L., et al. "Transmissão vertical do HIV: uma revisão sobre o tema." **Boletim Científico de Pediatria** 5.3 (2016).

FELLER L, WOOD NH, LEMMER J. **HIV-associated Kaposi sarcoma: Pathogenic engines.** Oral Surg Oral Med Oral Pathol Oral Radiol Endod. 2007; 104: 521-99.

GONÇALVES, A. C. R.; BARBOSA, M. L. R. .; MATOS, C. H. C. .; SILVA, D. M. de  
GONÇALVES, A.C.R. et al. Manifestações odontológicas prevalentes em soropositivos para o HIV: revisão de literatura. **Research, Society and Development**. v.11, n.14, p.1- 10, 2022.

GELLER, Mauro et al. Herpes simples: atualização clínica, epidemiológica e terapêutica. **Brazilian Journal of Sexually Transmitted Diseases**, v. 24, n. 4, p. 260-266, 2012.

GONDIM, M. V. P. **Mecanismos moleculares das proteínas acessórias NEF e VPU relacionados à patogênese do HIV-1.** 2015. 62 f., il. Tese (Doutorado em Patologia Molecular) Universidade de Brasília, Brasília, 2015.

GRANT, R. M.; LAMA, J. R.; ANDERSON, P. L.; MCMAHAN, V.; LIU, A.; VARGAS, L., et al. Preexposure chemoprophylaxis for HIV prevention in men who have sex with men. **N Engl J Med** 2010; 363:2587-99.

GUZZATI.C.M, GORKIJ. B, BESSON.J.C.S. Profilaxia pré-exposição (PREP) ao HIV: uma revisão bibliográfica. **Research, Society and Development**. v. 12, n. 6, p.1-9, 2023

HONÓRIO, E.F et al. "Conhecimento e disposição de cirurgiões-dentistas no atendimento de portadores de HIV/AIDS no Sistema Único de Saúde de dois municípios do Sul do Brasil." **Stomatos** 25.49 (2019).

HULL CM, LEVIN MJ, TYRING SK, SPRUANCE SL. **Novel composite efficacy measure to demonstrate the rationale and efficacy of combination antiviral-anti-inflammatory treatment for recurrent herpes simplex labialis.** Antimicrob Agents Chemother. 2014;58(3):1273–8.

JOHNSON D. Therapeutic management of HIV. **Oral Dis**. 2002;8(suppl. 2):17-20.

JUNG, Jung Hoon et al. Examinando a hipótese da doença causar malefícios psicológicos. *Neurônio*, v. 111, n. 11, pág. 1830-1845. e5, 2023.

KINA, Jose Ricardo et al. Periodontite ulcerativa necrosante: tratamento físico da superfície radicular com Erbium YAG laser. *Archives of Health Investigation*, v. 3, n. 3, 2014.

KOTZ JUNG, R., BONASSI, B. C., PEREIRA, G. D. B., RAMOS, G. DE O., CARVALHO, D. DE, & BONAMIGO, E. L. (2023). Análise da oferta da disciplina de Bioética nos cursos de graduação em Odontologia brasileiros. *Revista Da ABENO*, 23(1), 1766.

LINDOSO, C. S., FONSECA, A. C. DOS S., MARTINS, C. M., SOUSA, F. V., ARAÚJO, J.R. L., MARQUES, L. O. L., SILVA, M. A. DA., FRANÇA, S. T. J., & FREITAS, C. M. C. Biossegurança na odontologia. Por que ela é tão importante? Uma revisão de literatura. *Revista Ibero-Americana De Humanidades, Ciências E Educação*, 9(1), 977–986. 2023. <https://doi.org/10.51891/rease.v9i1.8323>

LINDOSO, CAIO SILVA, et al. "Biossegurança na odontologia. Por que ela é tão importante? Uma revisão de literatura." *Revista Ibero-Americana de Humanidades, Ciências e Educação* 9.1 (2023): 977-986.

LEITE, X. Complicação por necrose gengival pós gengivectomia e gengivoplastia: um relato de caso. *J Health*, v. 17, p. 67-72, 2017.

LEWIS, M. A. O.; WILLIAMS, D. W. Diagnosis and management of oral candidosis. *British dental journal*, v. 223, n. 9, p. 675-681, 2017.

LIRA J, MARTINEZ C, PEREZ J. *Brazilian Journal of Implantology and Health Sciences* (ISSN 2674-8169) Volume 2, Issue 9 (2020), Page 17-27.

LOROSA, A.H. et al. Evaluation of dental students' knowledge and patient care towards HIV/AIDS individuals. *Eur J Dent Educ.*, vol. 23 p. 212–219, jan, 2019.

LOPES, A. L., RODRIGUES, L. G., ZINA, L. G., PALMIER, A. C., VARGAS-FERREIRA, F., NOGUEIRA GUIMARÃES DE ABREU, M. H., & VASCONCELOS, M. (2019). Biossegurança em Odontologia: conduta dos estudantes antes e após uma ação educativa. *Revista Da ABENO*, 19(2), 43– 53.

M. .; MONTEIRO, B. V. de B. . Prevalent dental manifestations in serumpositive for HIV: literature review. *Research, Society and Development*, [S. l.], v. 11, n. 14, p. e33111435981, 2022. DOI: 10.33448/rsd-v11i14.35981.

MAIA, C. R., et al. Conhecimento e aplicabilidade sobre normas de biossegurança por discentes de odontologia, cirurgiões-dentistas e auxiliares de saúde bucal (ASB) da rede pública e privada de saúde. *Brazilian Journal of Development*, v.7, n.8, p.75791-75806, 2021.

Manual de condutas - Biblioteca Virtual em Saúde. (2023). retrieved October 19, 2023, from [bvsms.saude.gov.br/bvs/publicacoes/manual\\_odonto.pdf](https://bvsms.saude.gov.br/bvs/publicacoes/manual_odonto.pdf)

MATOS, F., SANTANA, L., & PAIXÃO, M. (2012). Reflexões bioéticas no atendimento odontológico ao paciente portador de HIV/AIDS. **Revista Brasileira De Bioética**, 8(1-4), 57–66. <https://doi.org/10.26512/rbb.v8i1-4.7777>

MEDSIMPLES. **Candidíase oral**. <https://medsimples.com/candidíase-oral/> acessado em 01 de Novembro de 2023.

MORAIS FREITAS, CLÁUDIA HELENA SOARES, DAIANNE DE SOUSA MEDEIROS, AND RICARDO DIAS DE CASTRO. "bioética aplicada à pesquisa odontológica." **métodos e técnicas de pesquisa aplicadas à odontologia**: 11. 2019.

MOTTA, W. K. D. S., NÓBREGA, D. R. D. M., SANTOS, M. G. C. D., GOMES, D. Q. D. C., GODOY, G. P., & PEREIRA, J. V. (2014). Aspectos demográficos e manifestações clínicas bucais de pacientes soropositivos para o HIV/Aids. **Revista de Odontologia da UNESP**, 43, 61-67. <https://doi.org/10.1590/S1807-25772014000100010>

MOURA.J.A. et al. Manifestações orais em pacientes com HIV/AIDS: uma revisão de literatura. **Research, Society and Development**. v.6, n.14, p.1-10, 2022

MANGUEIRA, Dayane Franco Barros; MANGUEIRA, Liane Franco Barros; DINIZ, Margareth de Fátima Formiga Melo. Candidose oral. **Rev. bras. ciênc. saúde**, p. 69-72, 2020.

MASCITTI, M. et al. An overview on current noninvasive diagnostic devices in oroloncology. *Frontiers in Physiology*,v.25, n.9, p.1–8, 2018.

MEDEIROS, Karolainy Paloma Santos et al. Diagnóstico de linfoma de células do manto a partir de lesões orais: relato de caso. **Revista de Odontologia da UNESP**, v. 52, n. Especial, p. 0-0, 2024.

MICHEL, Michelle et al. Doenças periodontais necrosantes e uso de antimicrobianos como terapia adjunta-Revisão da literatura. **Braz j periodontol**, v. 22, n. 1, p. 34-4, 2012.

NETO, Marcos Martins. DANESE, Cristiane Cademartori. UNFER, Daniele Taís.Candidíase Bucal. Revisão de literatura. **Saúde**, Santa Maria, Vol. 31, nº 1 – 2, p. 16-26, 2005

NEVES, Melissa et al. Prescrição medicamentosa em odontologia, suas normas e condutas: uma revisão de literatura. **Estação Científica**, v. 15, n. JAN./JUN./, 2021.

NEVILLE BW, DAMM DD, ALEN CM, Jerry E, BOUQUOT JE. *Patologia Oral e Maxilofacial*, 3ª ed. Rio de Janeiro: Elsevier. P. 388-98 e 410-23.2009.

NEVILLE, B. W., et al. **Patologia Oral e Maxilofacial**. 4ª ed. Rio de Janeiro: Elsevier, 2016.

OLIVEIRA. A. B; CORREIA. S. O. A; PEREIRA.C.M. Lesões de boca em pacientes soropositivos para HIV. **Brazilian jornal of Health Review**. v.6, n.1, p.1376-1386, 2023.

Organização Mundial da Saúde. (WHO) (2019). **HIV / Aids**. <https://www.who.int/news-room/fact-sheets/detail/hiv-aids>

PAULIQUE, N. C.; CRUZ, M. C. C.; SIMONATO, L. E.; MORETI, L. C. T.; QUEIROZ, A. A. F. L. N.; SOUSA, A. F. L. Fórum PrEP: um debate on-line sobre uso da profilaxia pré-exposição no Brasil. **Cadernos de Saúde Pública [online]**. 2017, v. 33, n. 11.  
 infecção pelo vírus do herpes simples Tipo 1. **Brazilian Journal of Health Review**, v. 4, n. 2, p. 8608-8620, 2021.

PANTANOWITZ L, KHAMMISSA RA, LEMMER J, FELLER L. **Oral HIV-associated Kaposi sarcoma**. *J Oral Pathol Med*. 2013; 42: 201-77.

PEREIRA, Daniel Freitas Alves et al. Is the oral fungal pathogen *Candida albicans* a cariogen?. **Oral diseases**, v. 24, n. 4, p. 518-526, 2018.

QUEIROZ, A. A. F. L. N. S.; ALVARO F. L. PrEP: um debate on-line sobre uso da profilaxia pré-exposição no Brasil. **Cadernos de Saúde Pública [online]**. 2017, v. 33, n. 11

RODRIGUES, Larissa Rosa Santana et al. Conhecimento dos cirurgiões-dentistas sobre a TEODORO, P., & FERNANDES, H. V. (2020). **O uso da terapia fotodinâmica como método alternativo de tratamento da candidíase oral**. *Revista Arquivos Científicos (IMMES)*, 3(1), 14-23.

SAMPAIO, Ana Kelly Saraiva Filgueira et al. LINFOMA NÃO HODGKIN DE GRANDES CÉLULAS B ACOMETENDO CAVIDADE ORAL–RELATO DE CASO. **ID on line**. **Revista de psicologia**, v. 12, n. 40, p. 3-3, 2018.

Sanches, F. L. F. Z. et al. Perfil nutricional de pacientes HIV/Aids hospitalizados. **Multitemas**, 159-181. 2018

SANTOS, Fabiano de Sant'ana dos et al. Linfoma não-Hodgkin de células T na mandíbula. Relato de caso. **Revista de Cirurgia e Traumatologia Buco-maxilo-facial**, v. 12, n. 2, p. 19-24, 2012.

SILVA, Danilla Natally Mendonça et al. Potencial de malignização da leucoplasia oral: relato de caso clínico e revisão integrativa da literatura. **CONTRIBUCIONES A LAS CIENCIAS SOCIALES** , v. 4, pág. e6018-e6018, 2024.

SANTANA.J.C, SILVA.C. P, PEREIRA.C.A. principais doenças oportunistas em indivíduos com hiv. **Humanidades & tecnologia em revista (finom)**. v.16, p.1-18, 2019.

SANTOS, Celeste. **A relação da candidíase oral com o uso de próteses dentárias**. 2022. Tese de Doutorado.

SILVA VIANA, ALAN, et al. "biossegurança na odontologia:(antes covid-19)." **Revista Científica FACS** 20.25 (2020): 100-108.

SIQUEIRA, J. S., BATISTA, S. A., SILVA JR, A., FERREIRA, M. F., AGOSTINI, M., & TORRES, S. R. (2015). Candidíase oral em pacientes internados em UTI. **Revista Brasileira de Odontologia**, 71(2), 176

SOUZA. M. (2004) **Assistência de enfermagem em infectologia**. Atheneu. 2004.

TORO, Gerzaín Rodríguez; RICAURTE, Orlando. A leucoplasia viral lingual da SIDA. **Biomédica** , v. 1-2, pág. 58-63, 1989.

VAZZOLLER, R. M. S. et al. Tratamento do herpes simples por meio da laserterapia: Relato de casos. **Rev. Científica do ITPAC**, Araguaína, v. 9, n. 1, p. 1-11, 2011.

VIANA.A.S. et al. Biossegurança na Odontologia. **Revista científica FACS**. v.20, n.25, p.1-9, 2020.

WAGNER AK, TOZO JP, ABREU MAMM DE, WEDY GF. Sarcoma de Kaposi em paciente portador de HIV: relato de caso. **Me- dicina (Ribeirão Preto)** [Internet]. 22 de novembro de 2018 [citado 22 de maio de 2023];51(2):157-61. Doi: <https://doi.org/10.11606/issn.2176-7262.v51i2p157-161>

WASHINGTON HENRIQUE et al., 2021. **Research, Society and Development**, v.10, n.5, e38510515019, 2021 (CC BY 4.0) | ISSN 2525-3409 | DOI: <http://dx.doi.org/10.33448/rsd-v10i5.150195>