



CURSO DE ODONTOLOGIA

LARA MACHADO

**PRINCIPAIS TÉCNICAS DE REMOÇÃO DE LIMAS FRATURADAS
EM CONDUTOS RADICULARES: REVISÃO DE LITERATURA**

**Sinop/MT
2024**

CURSO DE ODONTOLOGIA

LARA MACHADO

**PRINCIPAIS TÉCNICAS DE REMOÇÃO DE LIMAS FRATURADAS
EM CONDUTOS RADICULARES: REVISÃO DE LITERATURA**

Trabalho de Conclusão Curso II apresentado à Banca Avaliadora do **Departamento de Odontologia**, da UNIFASIPE, como requisito para a obtenção do título de Bacharel em Odontologia.

Orientadora: Prof.^a Ana Claudia dos Santos

**Sinop/MT
2024**

LARA MACHADO

**PRINCIPAIS TÉCNICAS DE REMOÇÃO DE LIMAS FRATURADAS
EM CONDUTOS RADICULARES: REVISÃO DE LITERATURA**

Trabalho de Conclusão Curso apresentado à Banca Avaliadora do Curso de Odontologia – UNIFASIPE - Centro Universitário Fasipe – UNIFASIPE, como requisito para a obtenção do título de Bacharel em Odontologia.

Aprovado em:

Esp. ANA CLAUDIA DOS SANTOS
Professor (a). Orientador (a)
Departamento de Odontologia - UNIFASIPE

Professor(a) Avaliador(a)
Departamento de Odontologia – UNIFASIPE

Professor(a) Avaliador(a)
Departamento de Odontologia – UNIFASIPE

Esp. ADRIANO BATISTA BARBOSA
Coordenador do Curso de Odontologia
Departamento de Odontologia - UNIFASIPE

**Sinop/MT
2024**

MACHADO, Lara. Principais Técnicas de Remoção de Limas Fraturadas em Conduitos Radiculares: Revisão de Literatura. 2024. 45 páginas. Trabalho de Conclusão de Curso – Centro Educacional Fasipe – UNIFASIPE

RESUMO

A endodontia é uma das especialidades da odontologia, cuja função é promover a desinfecção e limpeza do interior dos canais radiculares, prevenindo e tratando patologias e traumas que afetam a polpa dental, prolongando e mantendo assim a função do elemento dentário. O tratamento endodôntico frequentemente é considerado desafiador, sendo propenso a falhas e acidentes, como, por exemplo, a fratura de instrumentos intracanal durante o preparo mecânico. Isso ocorre por múltiplos motivos, como variações anatômicas, que podem causar tensões e flexões nas limas, estresse dos instrumentos, ou até combinações entre esses fatores, além da integridade e do uso inadequado dos equipamentos pelos profissionais.

Neste contexto, os cirurgiões-dentistas (CD) devem estar preparados para solucionar essas eventuais intercorrências, realizando uma avaliação individual do caso antes de qualquer conduta. É fundamental analisar a anatomia, localização do fragmento, tamanho e acessibilidade do instrumento. Para isso, é necessário ter conhecimento das técnicas apropriadas a serem empregadas, buscando a melhor solução para a remoção do incidente.

PALAVRAS-CHAVE: Endodontia; Fratura; Tratamento do canal radicular.

MACHADO, Lara. **Main Techniques in Removal of Fractured Files in Root Canals: Literature Review.** 2024. 45 pages. Completion of course work – Centro Educacional Fasipe – UNIFASIPE

ABSTRACT

Endodontics is one of the specialties of dentistry, whose function is to promote the disinfection and cleaning of the interior of root canals, preventing and treating pathologies and traumas that affect the dental pulp, thus prolonging and maintaining the function of the dental element. Endodontic treatment is often considered challenging, being prone to failures and accidents, such as, for example, the fracture of intracanal instruments during mechanical preparation. This occurs for multiple reasons, such as anatomical variations, which can cause tension and flexion in the files, instrument stress, or even combinations of these factors, in addition to the integrity and inappropriate use of equipment by professionals.

In this context, dental surgeons (DC) must be prepared to resolve these possible complications, carrying out an individual assessment of the case before taking any action. It is essential to analyze the anatomy, location of the fragment, size and accessibility of the instrument. To do this, it is necessary to have knowledge of the appropriate techniques to be used, seeking the best solution to remove the incident.

KEYWORDS: Endodontics; Fracture; Root canal treatment.

LISTA DE FIGURAS

Figura 1: Instrumento colocado num espelho para ilustrar o comportamento elástico.....	16
Figura 2: Limas rotatórias ProTaper Universal.....	18
Figura 3: Sistema ProTaper Next.....	19
Figura 4: Limas Gold.....	20
Figura 5: Lima do tipo Reciproc Blue.....	21
Figura 6: Limas rotatórias ProTaper Ultimate.....	21
Figura 7: Tomografia computadorizada com fragmento de lima no interior do canal radicular vestibular.....	23
Figura 8: Variabilidade anatômica dos sistemas de canais radiculares.....	24
Figura 9: Instrumento rotatório de NiTi fraturado projetando-se através do ápice. (A) seleção de guta-percha, (B) pós-operatório imediato, (C) revisão de 4 anos.....	27
Figura 10: Relato de caso, técnica Bypass.....	28
Figura 11: Modelo de ultrassom completo.....	29
Figura 11: Brocas Gates Glidden (GG) usadas para criar um funil suavemente cônico, que é maior que o orifício e mais estreito na obstrução.....	30
Figura 12: Tipos de pontas de ultrassom para recuperação de instrumentos fraturados.....	31
Figura 13: Sistema ultrassônico em preparação.....	32
Figura 14: Kit de Fresa Circular.....	33
Figura 15: Laço com fio ortodôntico.....	34
Figura 16: Conjunto laço e lima	35
Figura 17: Recuperação de instrumentos com ponta de laço.....	36
Figura 18: Remoção instrumento fraturado com cirurgia parentodôntica.....	37

LISTA DE TABELAS

Tabela 1: As diversas concentrações do Hipoclorito de Sódio.....	13
Tabela 2: Principais características comparativas entre Clorexidina e Hipoclorito de Sódio.....	14

SUMÁRIO

1 INTRODUÇÃO.....	07
1.1 Justificativa.....	08
1.2 Problematização.....	09
1.3 Objetivos.....	09
1.3.1 Geral.....	10
1.3.1 Específicos.....	10
1.4. PROCEDIMENTOS METODOLÓGICOS.....	10
2. FUNDAMENTAÇÃO TEÓRICA	11
2.1 Endodontia	11
2.2 Fraturas de limas endodônticas	21
2.3 Medidas preventivas contra fraturas de limas endodônticas	24
2.4 Principais técnicas em remoção de limas endodônticas fraturadas	25
3. CONSIDERAÇÕES FINAIS	36
REFERÊNCIAS.....	37

1. INTRODUÇÃO

A endodontia tem como finalidade a redução bacteriana e seus subprodutos do canal radicular, com auxílio de limas endodônticas que somadas a preparação química mecânica (PQM), limpam, modelam, como método de controle da infecção e assim permanecendo a função dentária no qual seria perdida, evitando prejuízos orais/funcionais do paciente (SIDDIQUE; NIVEDHITHA., 2019). Destaca-se que a endodontia é entendida como a ciência que estuda a etiologia, prevenção, diagnóstico e tratamento das alterações pulpares (SIQUEIRA JR *et al.*, 2012).

Apesar das constantes evoluções nos instrumentos mecânicos de descontaminação disponíveis no mercado, incidentes envolvendo esses instrumentos ainda são comuns, como no caso da fragmentação de limas endodônticas no interior dos sistemas de canais radiculares (PARASHOS; MESSER., 2006). Diversos fatores podem contribuir para esse tipo de imprevisto, incluindo a complexidade do elemento tratado, variações anatômicas que causam tensões nas limas durante o preparo mecânico, e a tentativa de adaptação ao canal. Além disso, a integridade do instrumento e a experiência/habilidade do profissional desempenham um papel crucial. A fadiga do material é uma causa prevalente de fragmentação, especialmente quando as limas são submetidas a estresse cíclico durante o procedimento (DOS SANTOS *et al.*, 2021).

Com fratura da lima ocasionada, geralmente não oferece a possibilidade de desinfecção total e limpeza da região como o desejado e planejado, ocasionando dificuldade a terapia de um prognóstico satisfatório (TERAUCHI *et al.*, 2022). Estudos apontam que 67% dos instrumentos que fraturam ocorreram em canais já limpos e preparados para obturação contribuindo para um tratamento efetivo e satisfatório (CASADO *et al.*, 2015). Cada incidente deve ser avaliado criteriosamente de maneira única, priorizando diferentes fatores clínicos que influenciam diretamente na tomada de decisão, sobre como abordar antes mesmo da sequência de procedimento, favorecendo a análise do tamanho do fragmento, localização, forma e

acessibilidade, para que assim possa identificar a técnica e conduta mais adequada (MAFFEI *et al.*, 2022). Desta forma, havendo a necessidade de que, o profissional Cirurgião Dentista (CD) tenha habilidade de identificar e prosseguir com a melhor conduta disponível para remoção do fragmento. (TERAUCHI *et al.*, 2022).

Com objetivo de retirar o fragmento fraturado do conduto radicular, lança-se mão de algumas técnicas modernas, tecnologias e equipamentos, com objetivo de desobstrução do conduto, com obtenção de uma preparação química mecânica de forma adequada (CORREIA *et al.*, 2013). Historicamente com as inovações, como microscópio e ultrassons possibilitaram ao clínico a tentativa de retirada visando a redução de riscos e complicações (MCGUIGAN *et al.*, 2013).

Dentre inúmeras técnicas descritas na literatura destaca-se as principais: Bypass ao instrumento, mais utilizada em caso de fraturas de equipamentos que não se conseguem remover (MCGUIGAN *et al.*, 2013); tração com lima de Hedstrom, onde traz como princípio o tracionamento do fragmento como todo (COHEN; HARGREAVES., 2007); dispositivo ultrassônico, que vem se destacando positivamente por possuir variadas pontas de vários formatos e dimensões, facilitando sua entrada nos condutos radiculares para remoção da lima (PLOTINO *et al.*, 2007); método de microtubo ou tubos com ponta de laço, onde se manipula um laço com fio, que agarra à parte livre do fragmento na porção coronária, o conjunto é removido por movimento de tração (RUDDLE *et al.*, 2004). E por fim, os métodos cirúrgicos, que devem ser realizados preferencialmente em último recurso, uma vez que são considerados invasivos e requerem uma quantidade significativa de desgaste dentinário (TERAUCHI *et al.*, 2022).

Considerado o que foi mencionado, o presente trabalho tem como finalidade respaldar as principais técnicas disponíveis para a remoção eficaz de instrumentos fraturados, permitindo a seleção da abordagem mais adequada em diferentes cenários clínicos, ressaltando suas limitações e recomendações de uso, fornecendo contribuições significativas para a prática clínica e potencialmente melhorar os desfechos dos procedimentos endodônticos.

1.1. Justificativa

A remoção de limas fraturadas durante tratamentos endodônticos é um desafio complexo e importante na endodontia moderna, podendo resultar em complicações clínicas significativas. Conseqüentemente, a compreensão aprofundada das diferentes técnicas disponíveis para lidar com essa situação é fundamental. Estudos recentes destacam a

necessidade de abordagens eficazes para lidar com limas fraturadas, com o objetivo de minimizar riscos e otimizar as chances de sucesso do tratamento endodôntico (DOS SANTOS *et al.*, 2021).

Nesse contexto, este estudo justifica-se em compreender os métodos e abordagens para a remoção de limas fraturadas, contribuindo significativamente para o avanço dessa área, proporcionando aos profissionais da endodontia uma gama de opções para lidar com essa complicação, no qual exige uma abordagem cuidadosa com habilidade, enfrentando esse desafio com maior confiança e precisão, impactando positivamente na qualidade do tratamento oferecido. (MAFFEI *et al.*, 2022).

1.2. Problematização

A remoção de limas fraturadas em condutos radiculares apresenta uma problemática relevante na prática endodôntica contemporânea, exigindo a necessidade de uma compreensão profunda das diferentes abordagens disponíveis para solucioná-la. A ocorrência deste incidente durante procedimentos de tratamento é uma situação recorrente, trazendo consigo desafios clínicos significativos. (DOS SANTOS *et al.*, 2021).

Com a presença de limas fraturadas geralmente pode levar à inadequada modelagem do sistema de canais radiculares, ocasionando a dificuldade de descontaminação e controle da infecção, o que pode impactar diretamente no prognóstico do tratamento. Essa problemática é agravada pelo fato de que a sua remoção pode estar associada a complicações, como risco de perfurações, fraturas radiculares e instrumentos adicionais, além dos danos aos tecidos periapicais (ATI *et al.*, 2023).

Com isso, é crucial que os profissionais especializados estejam cientes não apenas das técnicas disponíveis para remoção das mesmas, mas também dos materiais utilizados para a fabricação das limas. A introdução de materiais mais avançados, como o Níquel-Titânio (NiTi), oferece vantagens significativas em termos de flexibilidade e resistência à fadiga, tornando-se uma escolha valiosa para atravessar as complicações associadas às limas fraturadas. Essa compreensão é essencial para lidar eficazmente com os desafios clínicos além de garantir resultados bem sucedidos ao fim do procedimento (ESTRELA, 2013).

Diante desta problemática, o trabalho levanta a seguinte questão: Quais são os principais fatores correlacionados com a fratura do instrumento endodôntico e quais técnicas mais preconizadas para a remoção de fragmentos de instrumentos em condutos radiculares?

1.3. Objetivos

1.3.1. Geral

Identificar as principais técnicas em remoção de instrumentos endodônticos causados por fraturas inesperadas em canais radiculares.

1.3.2. Específicos

- Descrever os fatores que estão correlacionados com a fratura do instrumento endodôntico.
- Relatar as possíveis medidas de prevenção para evitar fraturas de limas endodônticas.
- Evidenciar as técnicas mais preconizadas para a remoção do fragmento fraturado.

1.4 PROCEDIMENTOS METODOLÓGICOS

A revisão de literatura é indispensável desde o primeiro momento de um estudo científico e compreende um método de exploração com o fim de resolver, argumentar ou perscrutar a respeito de uma reflexão na pesquisa de um acontecimento (SOUSA; OLIVEIRA; ALVES., 2021).

O presente estudo está em andamento, tendo seu início em 2023/2 e término previsto para 2024/1, onde foram selecionados artigos eleitos por relevância, em conformidade com o tema, examinados das plataformas on-line como: *National Library of Medicine (PubMed)*, *Scientific Electronic Library Online (Scielo)*, Biblioteca Virtual em Saúde (BVS) e Google Acadêmico. Para essa pesquisa, adotou-se uma combinação de descritores e palavras-chave: Endodontia; Fratura; Tratamento do canal radicular. O período de publicação abrange os anos de 2010 à 2024. No entanto, existem materiais que estão fora desse período de pesquisa, mas que contêm informações relevantes que ajudam a enriquecer a obra.

O estudo foi construído com base em publicações nas línguas portuguesas e estrangeiras, escolhidos conforme a relação das principais técnicas de remoção de fragmento em canais radiculares, com ênfase nas técnicas com porcentagem mais elevada em sucesso, examinando suas recomendações e a viabilidade. A análise crítica dos artigos selecionados permitirá a extração de informações importantes inerentes a temática do estudo.

2. FUDAMENTAÇÃO TEÓRICA

2.1. Endodontia

A endodontia é uma especialidade dentro da odontologia que se apresenta como um tratamento terapêutico voltado para a eliminação de microrganismos e bactérias presentes nos sistemas de canais radiculares. O tratamento envolve a limpeza, desinfecção, modelagem e posterior obturação eficaz dos canais, utilizando instrumentos específicos e irrigantes, com o objetivo de interromper a proliferação infecciosa, mantendo a função, preservação e saúde do dente. A complexidade desse tratamento exige uma abordagem meticulosa e cuidadosa, dado que a eficácia na eliminação de patógenos é crucial para o sucesso a longo prazo do tratamento endodôntico (COHEN; HARGREAVES., 2007).

Estudos indicam que mais de 400 espécies bacterianas diferentes podem ser encontradas em canais radiculares infectados (COHEN; HARGREAVES., 2007). A diversidade microbiana presente nos canais radiculares representa um desafio significativo, pois diferentes espécies bacterianas têm distintos graus de resistência aos tratamentos convencionais. Portanto, a seleção apropriada de técnicas e materiais de desinfecção é fundamental para garantir a remoção completa dessas bactérias e evitar futuras infecções (SIQUEIRA JR *et al.*, 2012).

A endodontia se destaca como a área que estuda a origem, prevenção, diagnóstico e terapia das alterações pulpares. Ela não apenas se concentra na erradicação das bactérias, mas também na preservação da integridade dental e na promoção da saúde global do paciente. O tratamento endodôntico apropriado pode evitar a necessidade de extrações dentárias, permitindo que os pacientes conservem seus dentes naturais por mais tempo e evitem complicações suplementares relacionadas à perda dentária (COHEN; HARGREAVES., 2007).

A obtenção de um diagnóstico precoce desempenha um papel crucial na prevenção de complicações endodônticas. Educar os pacientes sobre os sinais e sintomas que podem indicar a necessidade de avaliação odontológica é essencial para identificar problemas antes que se

agravem, como a detecção tardia com presença de lesão apical. Além disso, a adoção de medidas preventivas, como a manutenção da saúde bucal por meio da escovação apropriada, uso de fio dental e consultas regulares ao dentista para check-ups, é vital para assegurar e preservar a saúde a longo prazo (DIANGELIS *et al.*, 2012).

A contaminação dos condutos radiculares geralmente está relacionada a dois fatores. Primeiro, quando o tecido pulpar sofre alguma forma de agressão, como em traumas ou fraturas, por exemplo, o ato de morder alimentos duros ou objetos não comestíveis, como uma pedra ou caneta, o que pode levar a danos pulpares e a necessidade de intervenção endodôntica. Outro fator é a presença de patógenos, como na ocorrência de cáries extensas, restaurações infiltradas profundas, doenças periodontais ou gengivais, tornando a polpa incapaz de promover sua própria reparação, resultando em inflamação e, eventualmente, necrose, exigindo encaminhamento para tratamento endodôntico (COHEN; HARGREAVES., 2007).

Para alcançar efetividade, é necessário contar com o auxílio do preparo químico-mecânico, uma etapa primordial para o sucesso do tratamento. Esse processo abrange técnicas de irrigação com soluções químicas auxiliares selecionadas individualmente para cada caso, realizadas em conjunto com a limagem. A limagem, por sua vez, é executada com o uso de limas endodônticas, apresentando variadas formas, marcas e tipos, sendo selecionada diferentemente para cada paciente, que, quando utilizadas de forma associada, desempenham um papel essencial na limpeza, modelagem e desinfecção do canal radicular e suas ramificações. (SIDDIQUE; NIVEDHITHA., 2019).

As soluções químicas auxiliares desempenham um papel crucial e indispensável no tratamento endodôntico, onde sua irrigação visa remover detritos, microrganismos e tecido pulpar necrótico, além de desinfetar áreas do canal, e alcançar regiões em que a limagem não consegue penetrar. Além disso, é fundamental destacar que essas soluções também apresentam atividade lubrificante. Essa propriedade é de suma importância, pois contribui significativamente para prevenir fraturas de limas durante o procedimento. Ao remover as raspas de dentina e evitar a obliteração dos canais radiculares, as soluções lubrificantes garantem que as limas não se prendam e deslizem suavemente. Destacam-se várias opções com características, porcentagens e concentrações diferentes, selecionadas com base no planejamento do profissional e nas características e necessidades específicas do paciente, como o hipoclorito de sódio e a clorexidina (LIMA, D. *et al.*, 2022).

O hipoclorito de sódio é amplamente utilizado como agente irrigante em tratamentos endodônticos, devido às suas propriedades antimicrobianas e à sua capacidade de dissolver tecidos orgânicos. Sua eficácia na desinfecção dos canais radiculares é bem documentada,

proporcionando uma limpeza profunda e eliminando resíduos bacterianos, fundamentais para o sucesso do tratamento. Diversas concentrações de hipoclorito de sódio são empregadas na prática clínica, cada uma com suas especificidades em termos de eficácia e segurança, conforme mostrado na Tabela 1 (HAAPASALO *et al.*, 2014).

Tabela 1: As diversas concentrações do Hipoclorito de Sódio

Líquido de Dakin	Solução de NaOCl a 0,5% neutralizada por ácido bórico.
Líquido de Dausfrene	Solução de NaOCl a 0,5% neutralizada por bicarbonato de sódio.
Solução de Milton	Solução de NaOCl a 1% estabilizada por 16% de cloreto de sódio.
Licor de Labarraque	Solução de NaOCl a 2,5%.
Soda clorada	Solução de NaOCl de concentração variável entre 4 e 6%.
Água sanitária	Soluções de NaOCl a 2-2,5%.

Fonte: LIMA, D. *et al.*, 2022

Por outro lado, a clorexidina é frequentemente empregada na endodontia, graças às suas propriedades antimicrobianas e segurança para o paciente. Além de sua capacidade bactericida, a clorexidina apresenta características únicas, como a substantividade que permite que ela continue exercendo sua atividade antimicrobiana por um período prolongado após a aplicação. Essa propriedade é especialmente valiosa no contexto endodôntico, onde a persistência da atividade antimicrobiana pode ajudar na redução da carga bacteriana nos canais radiculares, mesmo após o término do procedimento. Além disso, a clorexidina é conhecida por sua baixa toxicidade e eficácia contra o biofilme bacteriano, tornando-a uma escolha preferencial em situações em que o paciente apresenta alergia ao hipoclorito de sódio ou quando é necessário um agente irrigante alternativo (COHEN; HARGREAVES., 2007).

Para entender melhor as vantagens e desvantagens de cada uma dessas soluções, a Tabela 2 apresenta uma comparação das principais características entre a clorexidina e o hipoclorito de sódio, ajudando a esclarecer suas respectivas aplicações clínicas (LIMA, D. *et al.*, 2022).

Tabela 2: Principais características comparativas entre Clorexidina e Hipoclorito de Sódio

Soluções irrigadoras	Clorexidina	Hipoclorito de Sódio
Vantagens	-Antimicrobiano; -Biocompatível; -Apresenta substantividade;	-Antimicrobiano; -Efetivo em dissolução tecidual orgânico;
Desvantagens	-Ineficaz em degradação tecidual orgânica ou inorgânica; -Incapaz de inativar a ação dos Lipopolissacarídeos (LPSs).	-Citotóxico; -Ausência de substantividade; -Ineficaz em remover partículas inorgânicas; -Capacidade de provocar resposta alérgica; -Incapaz de inativar a ação dos Lipopolissacarídeos (LPSs).

Fonte: LIMA, D. *et al.*, 2022

É fundamental ressaltar que a utilização apropriada e monitorada dessas soluções químicas é crucial para o êxito do tratamento endodôntico. O manejo cuidadoso da concentração e da duração de exposição desses agentes durante o procedimento contribui e assegura uma higienização completa, uma desinfecção eficiente e uma preparação adequada para o preenchimento dos canais radiculares, resultando em melhores desfechos clínicos e incremento das chances de sucesso a longo prazo (HAAPASALO *et al.*, 2014).

Desde a introdução das técnicas de preparo mecânico, a endodontia moderna também incorpora o uso de técnicas de instrumentação mecanizada, que têm se destacado a cada avanço, oferecendo vantagens como eficiência, precisão comprovada e segurança, além de resultar em uma redução do tempo clínico (SANTOS., 2019). No entanto, não se pode descartar a relevância das técnicas de limas manuais, que desempenham um papel importante e crucial em certos aspectos do procedimento, por sua vez, permitindo um controle preciso e detalhado, especialmente em áreas de difíceis acessos (PARASHOS; MESSER., 2006).

As técnicas mecanizadas se dividem em reciprocantes e rotatórias. Na técnica reciprocante, também conhecida como movimentos oscilatórios, o instrumento realiza um movimento de rotação vaivém com amplitude variável de 150° no sentido horário e 30° no sentido anti-horário, proporcionando eficácia ao longo de toda a extensão das paredes do conduto radicular (DE-DEUS, 2017). Na técnica rotatória, as limas endodônticas são acionadas com o auxílio de um motor elétrico em movimento contínuo de rotação a 360°. Ambas as técnicas são consideradas seguras e eficazes, desde que realizadas por profissionais qualificados e seguindo as melhores práticas clínicas (TAVARES, *et al.*, 2015).

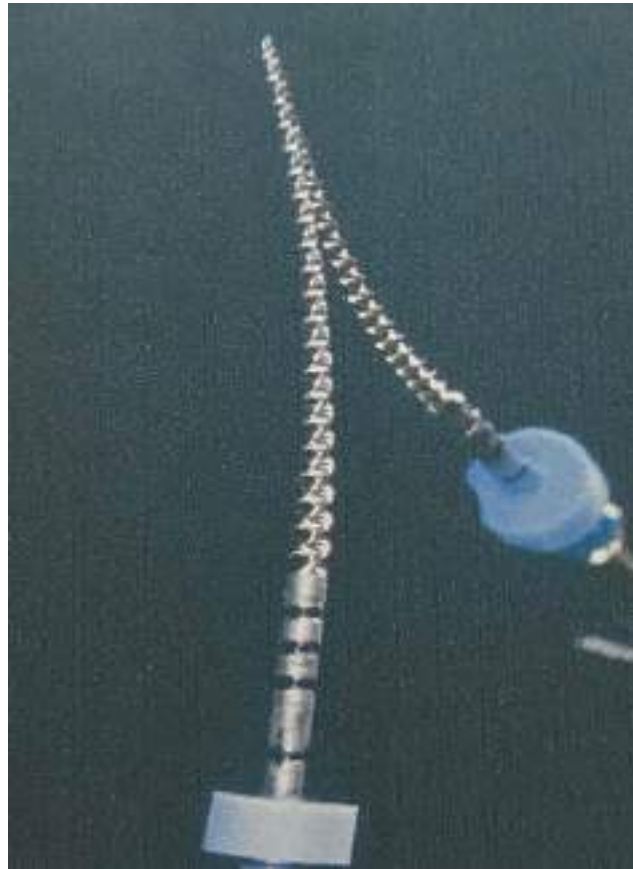Entre as técnicas de instrumentação mecanizada, o movimento reciprocante se destaca principalmente pela sua segurança no tratamento endodôntico. Esse tipo de movimento oferece uma vantagem significativa em termos de redução da fadiga dos instrumentos causada pela tensão e compressão gerada durante a instrumentação dos canais radiculares. O movimento contínuo alternado distribui as forças em diferentes pontos do instrumento, conferindo maior segurança ao sistema em comparação aos sistemas rotatórios convencionais. Isso é crucial na prevenção de fraturas de instrumentos durante o preparo do canal radicular, diminuindo erros operatórios e aumentando o sucesso clínico do procedimento (DOS SANTOS *et al.*, 2023).

Com os avanços tecnológicos, as limas endodônticas passaram por diversas mudanças ao longo dos anos, visando facilitar o trabalho do profissional, trazendo mais eficiência e precisão ao procedimento. Entre elas estão a composição, o material utilizado e o modo de fabricação, para maior flexibilidade, efeito de memória elástica e resistência à corrosão, trazendo, assim, mais eficácia e previsibilidade ao tratamento realizado. Essas evoluções visam reduzir imprevistos durante o procedimento, proporcionando mais conforto para o paciente, ao cirurgião-dentista, e à equipe envolvida (VIANA *et al.*, 2022).

No mercado de vendas, é possível encontrar uma vasta diversidade de instrumentais endodônticos fabricados em sua composição matérias-primas como liga de aço inoxidável e o Níquel-Titânio (NiTi), apresentando diferentes padrões e formas. Sua mecânica primordial é o ato de limagem, ou seja, movimentos de introdução ao canal, logo após pressão nas paredes e por fim sua remoção, preservando a continuidade de movimentação, ou seja, entra acionado e remove acionado. Dentro dessa diversidade, algumas características devem ser consideradas, como as propriedades físicas, químicas e mecânicas, que são de extrema importância no momento de escolha, levando em conta sua particularidade de trabalho na seleção da porcentagem sobre a resistência daquele instrumento, estabilidade, compressão e densidade. Por exemplo, ao se tratar de um endodontista que trabalha em maior constância com condutos atrésico e curvos, deve saber identificar características e propriedades do instrumento a ser selecionado para o conforto e facilidade ao seu atendimento. (ESTRELA., 2013).

Estudos apontam que, apesar da diversidade de instrumentais, os instrumentos do tipo de liga NiTi, especialmente os rotatórios, têm se destacado desde sua primeira produção em 1988, por oferecerem melhor flexibilidade, como ilustrado na Figura 1, e efeito de memória, uma vez que foram introduzidos na endodontia no intuito de diminuir erros durante o procedimento e aumentar a segurança durante o preparo destes canais. Isso resulta em uma melhor conformação dos canais radiculares, oferecendo propriedades mecânicas desejáveis, diminuindo ainda mais o tempo das consultas clínicas (COHEN; HARGREAVES., 2007).

Figura 1: Instrumento colocado em um espelho para ilustrar o comportamento elástico



Fonte: COHEN; HARGREAVES., 2007

As limas que acarretam a instrumentação nos condutos são divididas em alguns grupos distintos, os quais: Grupo I instrumentos manuais e digitais, como extirpanervos, limas do tipo K e Hedstrom, Grupo II os de baixa rotação, em que enquadram as brocas Gates-glidden, alargadores Peeso etc, Grupo III instrumentos mecânicos rotatórios de NiTi, os quais trazem como característica a adaptação em canais curvos, Grupo IV que são instrumentos automatizados que se ajustam tridimensionalmente a forma do conduto, ou também denominável de lima autoajustável, Grupo V limas reciprocantes mecanizadas, e por fim, Grupo VI, que vem oferecendo muito avanço para endodontia, instrumentos ultrassônicos (COHEN; HARGREAVES., 2007).

A historicidade das limas endodônticas remonta aos primórdios da odontologia, quando os procedimentos de tratamento endodôntico eram realizados de forma rudimentar. As limas endodônticas primordiais, como a lima K, surgiram aproximadamente no século XX. Essas limas apresentavam estruturas com bases triangulares equiláteras ou até mesmo quadradas

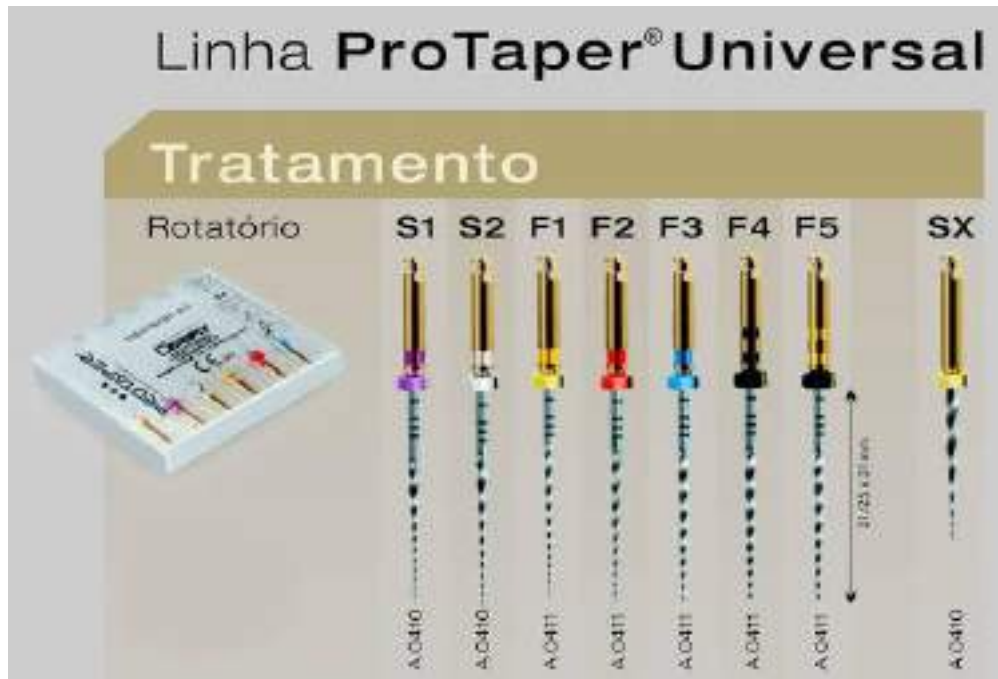torcidas, com formato piramidal, visando aumentar o efeito cortante do fio. No entanto, por volta dos anos 1900, as limas manuais eram predominantemente fabricadas em aço carbono comum, com uma liga rígida e dura. Embora fossem eficazes no corte, eram suscetíveis à corrosão devido à utilização de soluções irrigadoras. Para superar essas limitações, foram desenvolvidas limas de aço inoxidável, onde exibem maior tenacidade, alta rigidez, possibilitando excelente controle e precisão (DOS SANTOS *et al.*, 2021).

Com o surgimento das limas manuais de aço inoxidável e aço carbono, uma nova era na endodontia teve início. As limas de níquel-titânio (NiTi) surgiram como uma revolução, permitindo uma maior adaptação a condutos curvos devido às suas propriedades superiores de ductilidade e resistência à fadiga com deformação recuperável. Além disso, destacam-se por sua resistência à corrosão, sendo distribuídas com calibres definidos e cores específicas para identificação. Avançando na evolução, surgiram os primeiros instrumentos rotatórios de NiTi, caracterizados por uma flexibilidade aprimorada e efeito de memória. Essas limas são acionadas por motores elétricos, visando obter uma rotação contínua e mais eficiente (GAMBARINI *et al.*, 2011).

Após isso, surgiram as limas ProTaper, desenvolvidas pela empresa suíça Ballaigues. Essas limas são rotatórias de níquel-titânio e se destacam por oferecer um preparo em forma de cone anatomicamente curvado (COHEN; HARGREAVES., 2007).

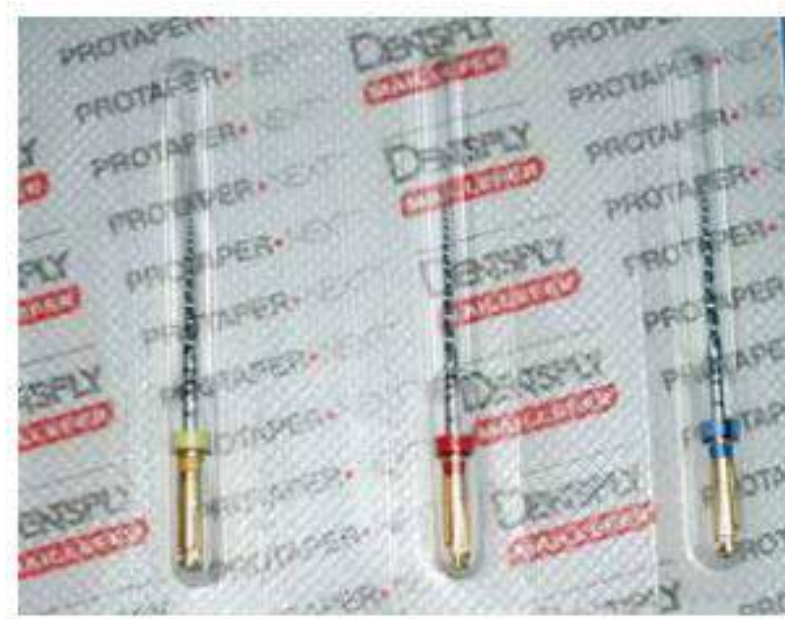Com o passar do tempo, a próxima geração de instrumentos ProTaper foi lançada, conhecida como ProTaper Universal, como ilustrado na Figura 2. Esses instrumentos mantiveram as mesmas características das ligas de níquel-titânio, mas com um design modificado para melhorar a flexibilidade e a eficácia do corte. Destacavam-se por suas seções triangulares convexas, proporcionando uma maior taxa de flexibilidade (DRAGO *et al.*, 2012).

Figura 2: Limas rotatórias ProTaper Universal



(Disponível em <https://www.dentalweb.com.br/lima-rotatoria-protaper-universal-maillefer-dentsply>).


Em seguida, foi lançada a ProTaper NEXT, com características evoluídas em relação ao design original. Esses instrumentos utilizam a liga M-Wire NiTi, com um tratamento térmico especial que melhora a resistência e maleabilidade ao longo da porção ativa do instrumento. Apresentando oscilações rotatórias assimétricas e um corte eficiente, seu objetivo era aprimorar o preparo biomecânico dos sistemas de canais radiculares, mesmo em elementos com condutos atrésicos e curvados (BERBERICK *et al.*, 2017).

Figura 3: Sistema ProTaper Next

Fonte: BERBERICK *et al.*, 2017

Após essas evoluções, outras logo adiante ocorreram sempre com o objetivo de desenvolver ainda mais a mecânica e, principalmente, a flexibilidade na busca por um preparo de canal eficiente e menos invasivo. Inúmeras novas linhas de limas endodônticas foram lançadas, e uma que se destaca é a ProTaper Gold, como ilustrado na Figura 4, introduzida no mercado em 2014. Esta linha utiliza uma liga metálica com controle mecânico em sua fabricação, proporcionando maior flexibilidade e resistência à fadiga cíclica. Além disso, oferece um desempenho aprimorado em canais curvos (VAN DER VYVER *et al.*, 2019).


Figura 4: Limas Gold



(Disponível em: <https://www.endomil.com.br/limas/rotatoria/lima-protaper-gold-dentsply>).

A Lima do tipo Reciproc Blue, como ilustrado na Figura 5, tem se destacado no mercado desde sua criação em 2016 pela empresa alemã VDW. Esta inovação é caracterizada pela modificação da liga NiTi em sua microestrutura, oferecendo propriedades com maior flexibilidade e resistência a fraturas. Ademais, os Reciproc Blue podem ser pré-curvados para se garantir um acesso facilitado a canais pouco acessíveis. A linha contém três tipos diferentes, sendo que a Blue apresenta uma forma transversal em "S" e se destaca por sua coloração azulada (DE-DEUS *et al.*, 2017).

Os instrumentos Reciproc Blue são concebidos para uso único. Para dentes com dois ou mais canais, como molares, um único instrumento pode ser usado para preparar todos os canais radiculares. No entanto, assim como acontece com os instrumentos de NiTi rotatórios, é essencial avaliá-los durante o uso e descartá-los se houver sinais de desgaste, como distorção (CABREIRA *et al.*, 2018).

Figura 5: Lima do tipo Reciproc Blue

Fonte: YARED., 2017

Outra novidade é a ProTaper Ultimate, reconhecida por ser pré-embalada e pré-esterilizada, como ilustrado na Figura 6. Esta linha se destaca por sua preparação afilada com forma profunda, garantindo a preservação da dentina do elemento. Desde então, esses instrumentos passaram por uma evolução significativa, impulsionada pela necessidade de maior eficácia e precisão nos procedimentos endodônticos (FERRAZ *et al.*, 2022).

Figura 6: Lima Rotatória Protaper Ultimate

(Disponível em: <https://www.dentalcremer.com.br/lima-rotatoria-protaper-ultimate-sequence-25mm-dentsply-sirona-dc30473.html>).

Para determinar o sucesso do tratamento endodôntico, é essencial identificar evidências clínicas, como ausência de sensibilidade à percussão/palpação, desconforto, dor, edema,

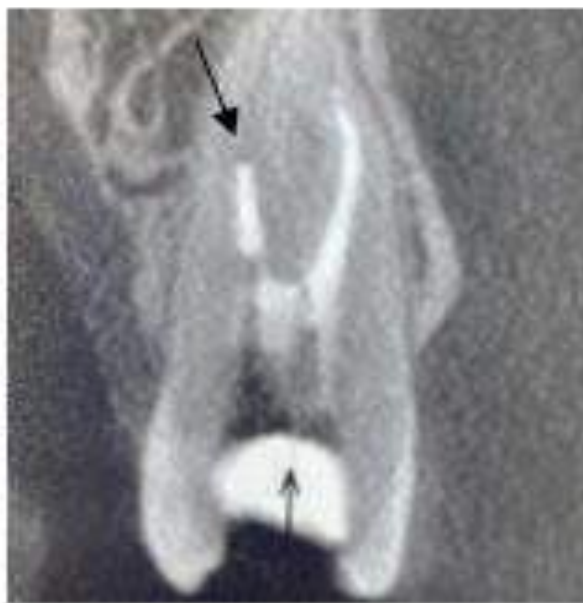abscesso, fístula e mobilidade. Além disso, a interpretação das imagens radiográficas deve mostrar regressão ou paralisação da radiolucidez periapical em casos de lesões identificadas; o contrário sugere falha na terapia endodôntica (ROCHA *et al.*, 2018). É crucial possuir conhecimento apropriado sobre as técnicas a serem aplicadas individualmente em cada caso, seguindo rigorosamente suas etapas de instrumentação. Isso é fundamental para evitar intercorrências durante o procedimento, enfatizando a importância do diagnóstico e da análise por parte do profissional (DOS SANTOS *et al.*, 2021).

2.2. Fraturas de limas endodônticas

Com o processo de preparo químico mecânico dos condutos radiculares, os equipamentos de modelagem auxiliares da endodontia, também conhecidos como limas endodônticas, por motivos e razões multifatoriais, causam inesperados incidentes a qualquer momento e etapa do procedimento, diminuindo a disponibilidade de desinfecção considerável e limpeza da região como o desejado, podendo impactar significativamente no prognóstico do tratamento (PEDIR *et al.*, 2016).

Com a separação da lima no interior do conduto, necessariamente muita das ocasiões não predispõe a perda do elemento, pois são inúmeras condições a serem analisadas antes de concretizar o intermeio e conduta a ser tomado (DOS SANTOS *et al.*, 2021). Com isso, o cirurgião-dentista deve ter ciência e compreensão das análises pré-operatória, ocasionando um estudo relacionado à estrutura dentária e aos tecidos ao redor das raízes do elemento, decidindo se o instrumental será ultrapassado ou removido, seguindo as técnicas disponíveis atuais preconizadas em melhor conduta para a remoção do fragmento, além das solicitações de imagens no intuito de facilitar e complementar no planejamento de manejo, como ilustrado na Figura 7 (MAFFEI *et al.*, 2022).

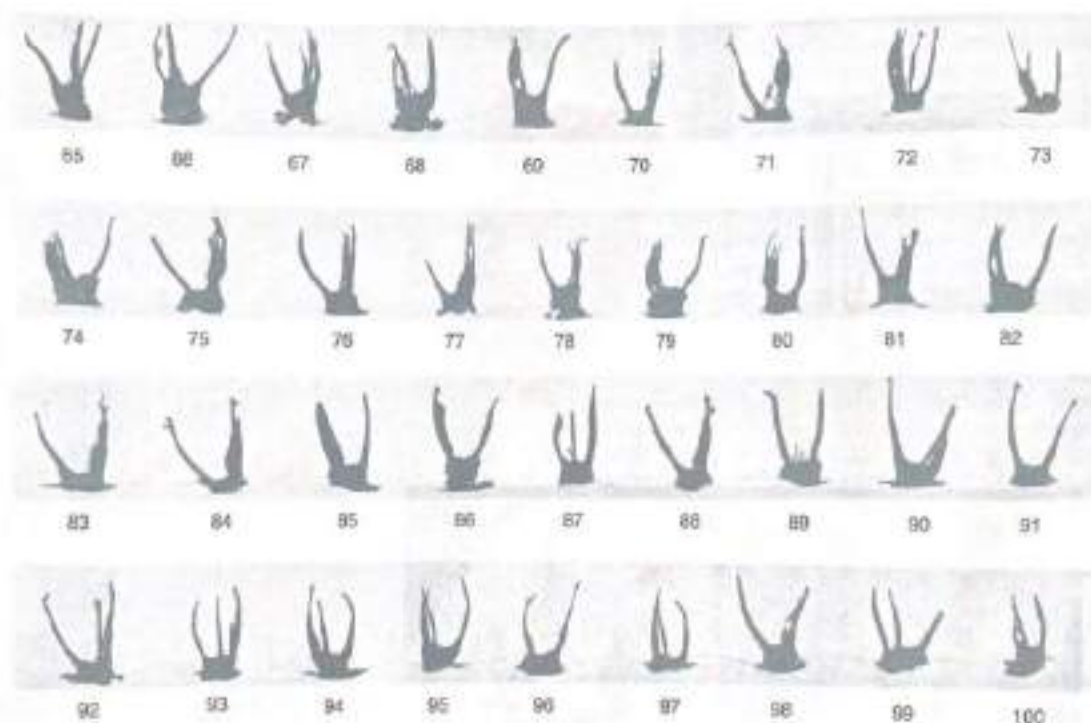Figura 7: Tomografia computadorizada com fragmento de lima no interior do canal radicular vestibular



Fonte: MAFFEI *et al.*, 2022.

A correlação com essas ocasiões inesperadas, primordialmente está relacionada à alta complexidade das variações anatômicas. Durante o procedimento, as limas endodônticas são submetidas a forças significativas para se adaptarem aos canais radiculares, buscando alcançar toda a área principal. Esse esforço pode resultar em mecanismos de flexão, quando a lima percorre um canal curvo, gerando um estresse que ultrapassa sua capacidade de elasticidade, ou de torção, quando a extremidade do instrumento fica bloqueada, aplicando um torque maior do que a resistência do material. Além da complexidade anatômica, vários fatores durante o atendimento odontológico podem contribuir para as fraturas. O excesso de pressão, caracterizado pela aplicação excessiva de força durante o uso da lima, a qualidade do material, limas de baixa qualidade podem não ser capazes de lidar com as demandas do procedimento, e o uso de técnicas inadequadas, como movimentos bruscos ou irrigação insuficiente, também aumentam o risco desses incidentes. (AMZA *et al.*, 2020).

É crucial que os cirurgiões dentistas estejam cientes e preparados sobre essas variações, como ilustrado na Figura 8, para assim diagnosticar e continuar com o procedimento adequadamente, independentemente da condição anatômica do paciente (COHEN; HARGREAVES., 2007).

Figura 8: Variabilidade anatômica dos sistemas de canais radiculares

Fonte: COHEN; HARGREAVES., 2007.

Outra ocorrência dessa problemática pode estar ligado aos defeitos de fabricação ou integridade do material, uma vez que uma vasta porcentagem de profissionais, utilizam os instrumentos de forma excessiva e desmedida, principalmente em aspecto de quantidade de ciclos de esterilização, não seguindo as normas de utilização sugeridas pelo fabricante, fazendo com que a lima origine tensões e trincas não vistas a olho nu, excedendo seu limite de ruptura (MCGUIGAN *et al.*, 2013). Além disso, a habilidade/experiência do operador é um dos tópicos que também influenciam a este incidente, uma vez que a utilização de técnica com movimentos com intensidade exageradas e descontrolados atuam diretamente para o incidente (CORREIA *et al.*, 2013).

Essas ocorrências inesperadas podem apresentar impactos clínicos significativos tanto para o paciente quanto para o profissional de odontologia. Entre eles, destaca-se a dificuldade no tratamento endodôntico, que torna o procedimento mais desafiador e complexo. A presença da lima fraturada pode interferir na limpeza e desinfecção dos canais radiculares, comprometendo o sucesso do tratamento. Além de que, há o risco de infecção, pois a obstrução pode servir como reservatório de bactérias, aumentando as chances de infecções persistentes ou recorrentes, o que pode resultar em dor, inchaço e até mesmo abscesso. Outro ponto relevante é a dificuldade na remoção da lima, que pode ser um desafio técnico, exigindo habilidades

específicas e o uso de técnicas especializadas. Por fim, há o risco de prejuízo ao prognóstico, dependendo da localização, extensão e tipo da fratura (PARASHOS; MESSER., 2006).

Apesar dos avanços tecnológicos, as fraturas nas limas endodônticas ainda representam um desafio na prática clínica da endodontia (DOS SANTOS *et al.*, 2021).

2.3. Medidas preventivas para evitar fraturas de limas endodônticas

Propondo-se a buscar o sucesso nos procedimentos endodônticos, é essencial reconhecer a relevância de uma anamnese minuciosa e atenta na identificação de fatores de risco e condições médicas pré-existentes que podem influenciar o resultado do tratamento. Estudos apresentam algumas medidas cautelosas/preventivas contra fraturas de limas endodônticas em sistemas de condutos radiculares, com o objetivo de minimizar o prejuízo causado pelas complicações no tratamento planejado. Evitar a ocorrência de erros operacionais e falhas que geralmente ocorrem durante o uso clínico, incluindo carregamento excessivo por torção, flexão rotativa, ou até mesmo pela falta de cuidados básicos, como quantidade irregular em ciclos de esterilização do material, é fundamental (DE SOUSA PRILL., 2021).

Destaca-se a aplicação de algumas técnicas que possibilitam um procedimento mais eficaz e confortável para o paciente. Isso inclui a criação de um planeio de patência de limas com menores calibres, como as de #10 e #15 manuais, antes mesmo de recorrer aos mecanizados, como uma forma de abrir caminho para as rotatórias. Essa abordagem visa explorar a anatomia interna do elemento dentário, proporcionando sensibilidade ao cirurgião. Além disso, é essencial realizar uma seleção criteriosa dos equipamentos de trabalho, sempre com o objetivo de oferecer o melhor tratamento possível (PARASHOS; MESSER., 2006).

Garantir o acesso em linha reta é fundamental, pois proporciona uma irrigação e instrumentação mais eficazes, além de oferecer um melhor apoio aos dedos durante o procedimento (PARASHOS; MESSER., 2006).

Outras maneiras de melhorar estão relacionadas à preservação do conduto mantido inundado com a solução escolhida, o que impede o acúmulo de detritos no canal. É importante conhecer as características geométricas e o comportamento mecânico dos instrumentos de modelagem, além de controlar a força, a pressão e os movimentos durante o uso. Em casos de instrumentação em condutos com curvatura acentuada, que aumentam o estresse sobre as limas, é recomendável descartá-las ao final do atendimento, antes mesmo de atingirem a fadiga. Deve-se também limitar ao máximo o tempo em que a lima permanece em movimento no interior do canal, em uma única vez. Além disso, é essencial que o profissional obtenha um conhecimento

dos agentes presentes da solução escolhida como agente químico, como na escolha do hipoclorito de sódio (NaOCL) na sua utilização inadequada pode causar oxidação, sendo necessário inspecioná-la frequentemente (DE SOUSA PRILL., 2021).

Ademais, a realização de um desgaste controlado na dentina é outra medida importante, favorecendo a entrega de um procedimento final restaurador adequado. (COHEN; HARGREAVES., 2007).

Segundo Lopes (2012), outra medida preventiva que auxilia o cirurgião-dentista a não enfrentar este incidente é a realização prévia do alargamento cervical e médio do conduto radicular, com subsídio de instrumentos de maior diâmetro, permitindo com que a instrumentação com os de menor calibre seja submetida a um carregamento inferior sobre o preparo, simplificando seu esforço de trabalho, conseqüentemente diminuindo a indução de fratura.

Neste contexto, o tratamento mais adequado para fratura dos instrumentos é a sua prevenção, respeitando instruções específicas durante a preparação do canal, enfatizando que sua separação não é totalmente prevenida, porém os meios de cautela quando aplicados corretamente reduz consideravelmente seu índice de desagradáveis acontecimentos (CORREIA *et al.*, 2013).

2.4. Principais técnicas em remoção de limas endodônticas fraturadas

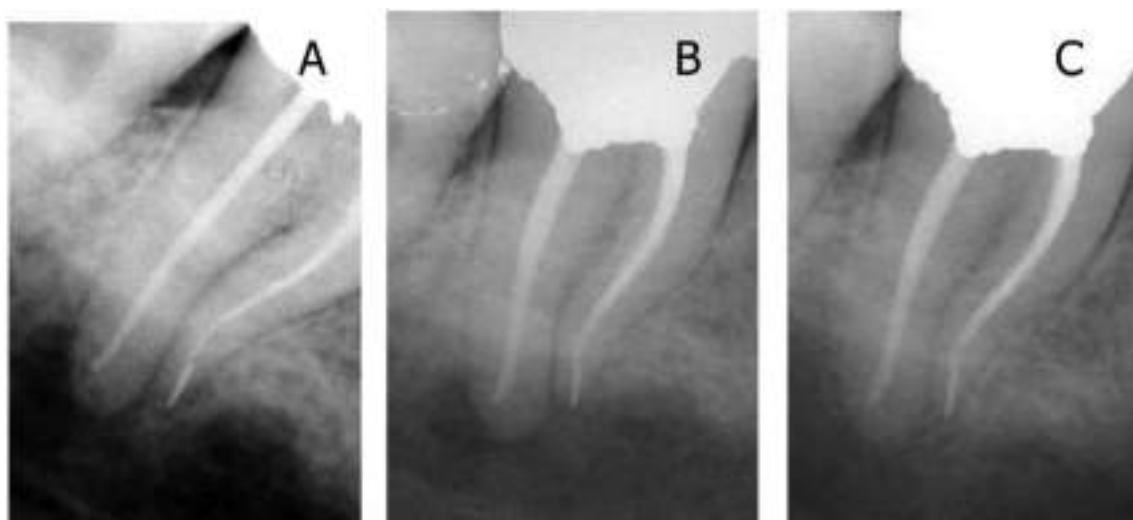Na busca por soluções para a remoção de fragmentos nos canais radiculares, especialmente em situações desafiadoras, estudos e pesquisas científicas têm explorado diversas formas e técnicas. O objetivo é eliminar obstruções de forma menos invasiva possível, evitando a criação de fragmentos adicionais. Isso, por sua vez, possibilita desobstruir o canal de maneira eficaz e segura. A remoção bem-sucedida desses fragmentos é essencial para garantir o sucesso do tratamento quando sua remoção é indicada, contribuindo significativamente para um preparo químico-mecânico bem sucedido. (TERAUCHI *et al.*, 2022).

Entre as múltiplas técnicas utilizadas na endodontia ao longo da última década, destaca-se a técnica de bypass, frequentemente considerada uma das primeiras opções devido à sua abordagem conservadora. Esta técnica é frequentemente bem-sucedida na preservação da estrutura do órgão dental, priorizando a remoção do fragmento sem causar danos ao canal radicular, especialmente indicada quando a localização do fragmento está além da curvatura do canal radicular (MCGUIGAN *et al.*, 2013).

Em situações em que a remoção do fragmento é ineficiente ou inviável devido à dificuldade de visualização ou à localização do fragmento após a curvatura do canal, pode-se recomendar a técnica de Bypass. Em vez de tentar remover o fragmento quebrado, o objetivo é contorná-lo para permitir a conclusão do tratamento endodôntico da melhor maneira possível. Esta técnica envolve a utilização de outro instrumento, geralmente de menor calibre, como os de tamanho #8 ou #10, para ultrapassar o fragmento e permitir a retomada da tentativa de alcançar o comprimento de trabalho desejado. Isso permite atingir os objetivos principais do tratamento endodôntico sem a necessidade de remover a obstrução, seguido por uma irrigação eficaz e vedação do comprimento planejado antes do incidente. Dessa forma, a obturação é realizada junto com o fragmento de lima fraturada (MCGUIGAN *et al.*, 2013).

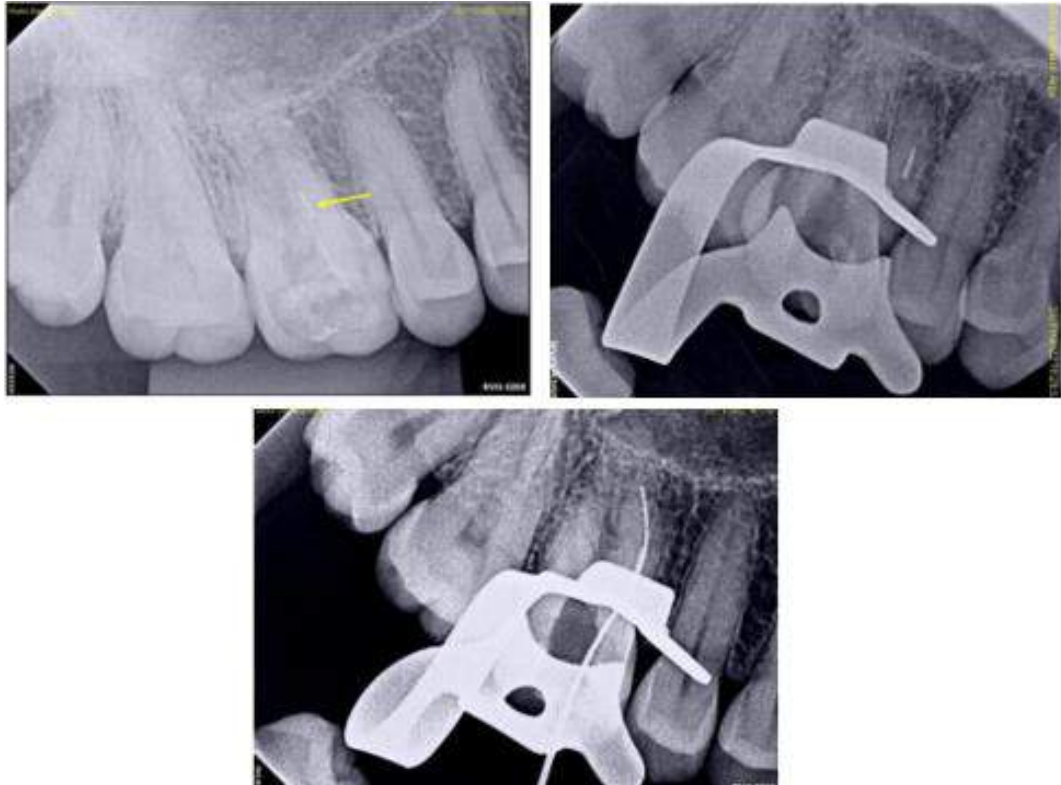
Os resultados a longo prazo demonstram a eficácia desta técnica. Dependendo do local da fratura, quando o protocolo é seguido corretamente, a técnica apresenta um prognóstico satisfatório, como observado na Figura 9, que apresenta um caso de acompanhamento após quatro anos (PARASHOS; MESSER., 2006). Outro caso clínico em que também foi optada a técnica de Bypass é o apresentado na Figura 10 onde o fragmento foi ultrapassado, oferecendo também um desfecho positivo (BRANDÃO *et al.*, 2023).

Figura 9: Instrumento rotatório de NiTi fraturado projetando-se através do ápice. (A) seleção de guta-percha, (B) pós-operatório imediato, (C) revisão de 4 anos




Fonte: Parashos; Messer., 2006.

Figura 10: Relato de caso, técnica Bypass.



Fonte: BRANDÃO *et al.*, 2023.

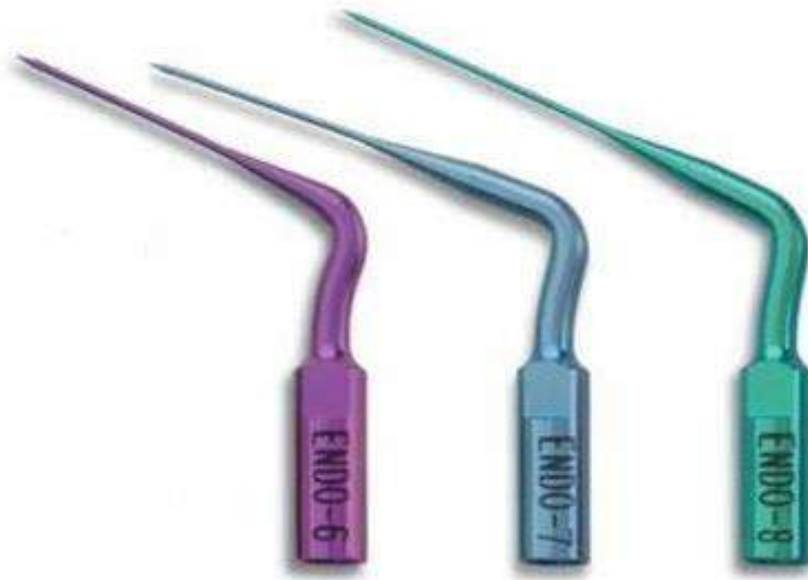Outro recurso de grande importância na endodontia é o dispositivo ultrassônico, conhecido por sua versatilidade em termos de funções, modelos, vibrações e aplicações, como demonstrado na Figura 10. Este dispositivo se mostrou uma das técnicas mais eficazes na odontologia, especialmente devido à sua capacidade de vibração nos instrumentos. Além disso, é utilizado em procedimentos como acesso coronário, irrigação e auxílio na remoção de fragmentos de lima do interior do canal radicular. (CROZETA *et al.*, 2022).

Figura 10: Modelo de ultrassom completo

Fonte: CROZETA *et al.*, 2022

A ultrassom vem se destacando na endodontia por possuir pontas de trabalho com variados formatos e dimensões, como ilustrado na Figura 11, com diferentes níveis de potência e energia, facilitando sua entrada no canal, consequentemente permitindo sua função em menor tempo de execução, com aplicabilidade em constantes vibrações, como em caso das limas fraturadas, suas frequentes agitações permitem com que solte o instrumento retido nos condutos, sendo utilizada em casos de localizações diversas sobre o elemento (VAN DER SLUIS., 2017).

Figura 11: Tipos de pontas de ultrassom para recuperação de instrumentos fraturados



Fonte: VAN DER SLUIS., 2017

O procedimento de ativação varia consideravelmente de paciente para paciente, especialmente em situações onde o fragmento está localizado além da visualização direta, como no terço apical de um canal curvo. Essa complexidade demanda uma abordagem clínica meticulosa e frequentemente prolongada, podendo estender o tempo de tratamento. Uma desvantagem significativa dessa técnica é o potencial desgaste da estrutura dentária adjacente, aumentando assim a suscetibilidade do dente a fraturas (VAN DER SLUIS, 2017).

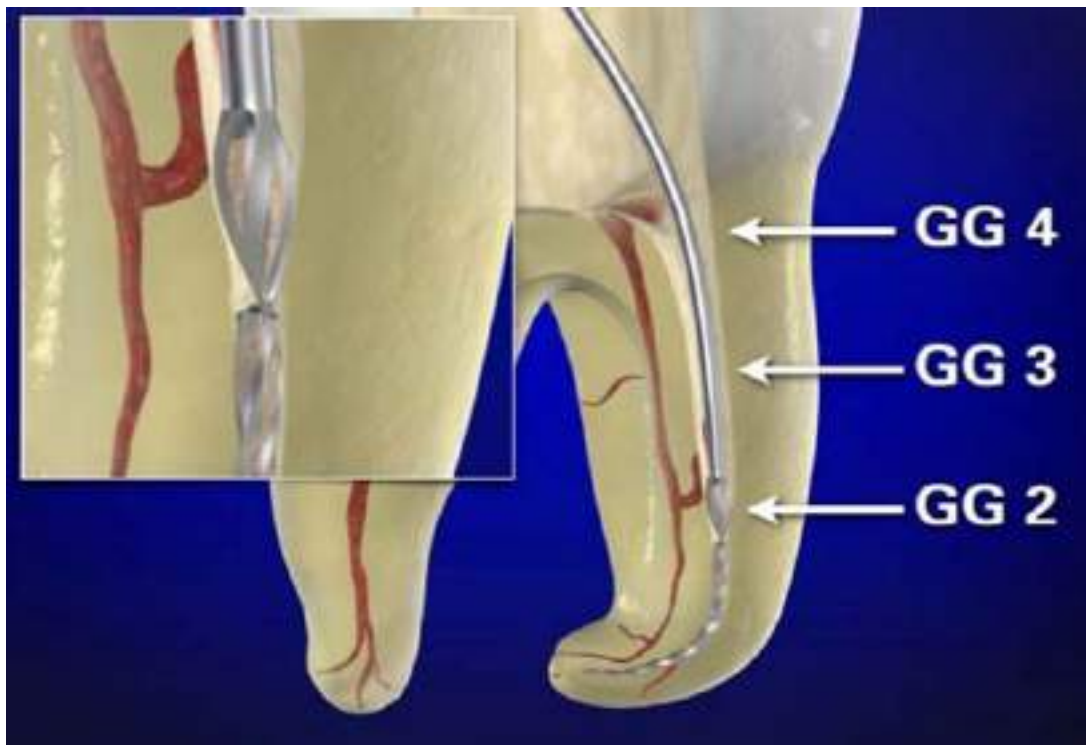Os sistemas ultrassônicos têm se destacado como uma opção preferencial em casos nos quais os segmentos fraturados podem ser visualizados, especialmente em canais lineares ou quando o fragmento está posicionado no terço coronal ou antes da curvatura do conduto (DA CUNHA DIAS *et al.*, 2023).

Um protocolo criterioso para a utilização de dispositivos ultrassônicos na desobstrução de canais estreitos e curvos começa com a obtenção de imagens radiográficas precisas, frequentemente complementadas por técnicas de imagem avançadas, como a tomografia computadorizada. Essas ferramentas são essenciais para localizar com precisão o fragmento e determinar sua posição em relação ao terço e à raiz do dente afetado. Destaca-se a importância das brocas Gates-Glidden, fundamentais na criação de uma “staging platform” que facilite a

visualização e manipulação eficazes da obstrução. Em situações onde o fragmento está localizado além da curva do conduto, recomenda-se a criação cuidadosa de espaço para sua entrada, utilizando instrumentos rotatórios ou manuais de maior comprimento e menor diâmetro (WARD *et al.*, 2003).

A criação de um acesso coronal em linha reta é considerada uma das etapas primordiais para a remoção eficaz de fragmentos intracanal. Essa técnica pode ser realizada utilizando uma broca diamantada de comprimento cirúrgico, permitindo um trajeto em linha reta independente da curvatura do ducto. O objetivo é alargar a porção axial adjacente ao conduto que contém o instrumento fraturado, conforme ilustrado na Figura 12 (FU, M. *et al.*, 2018).

Figura 12: Brocas Gates Glidden (GG) usadas para criar um funil suavemente cônico, que é maior que o orifício e mais estreito na obstrução



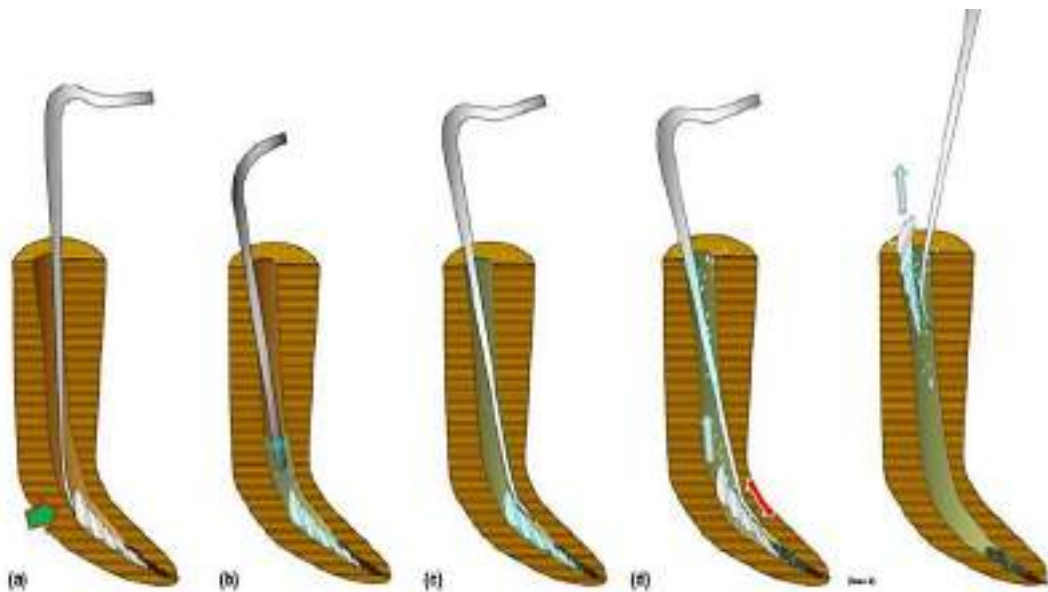
Fonte: RUDDLE, CJ. 2018

Com o espaço e acesso concluído, segue para seleção da ponta de ultrassom em que melhor se adapta, assim prosseguindo para sua ativação, importante que a direção de movimentação seja em sentido anti-horário a vertente do fragmento, ocasionando uma força vibratória removendo dentina e expondo a região coronal da lima fraturada, após sua exposição acionasse as vibrações, o qual se direciona entre a lima e a parede do conduto, resultando com

o acionamento, que ele fique solto, nesta fase a utilização da solução irrigadora é indispensável, no qual auxiliará para remoção do fragmento (WARD *et al.*, 2003).

É importante salientar que o profissional oral efetue os movimentos de direcionamento adequados, como ilustrado na Figura 13, efetuando para cima/para baixo dentro do espaço, fazendo com que facilite sua remoção (TERAUCHI *et al.*, 2022).

Figura 13: Sistema ultrassônico em preparação



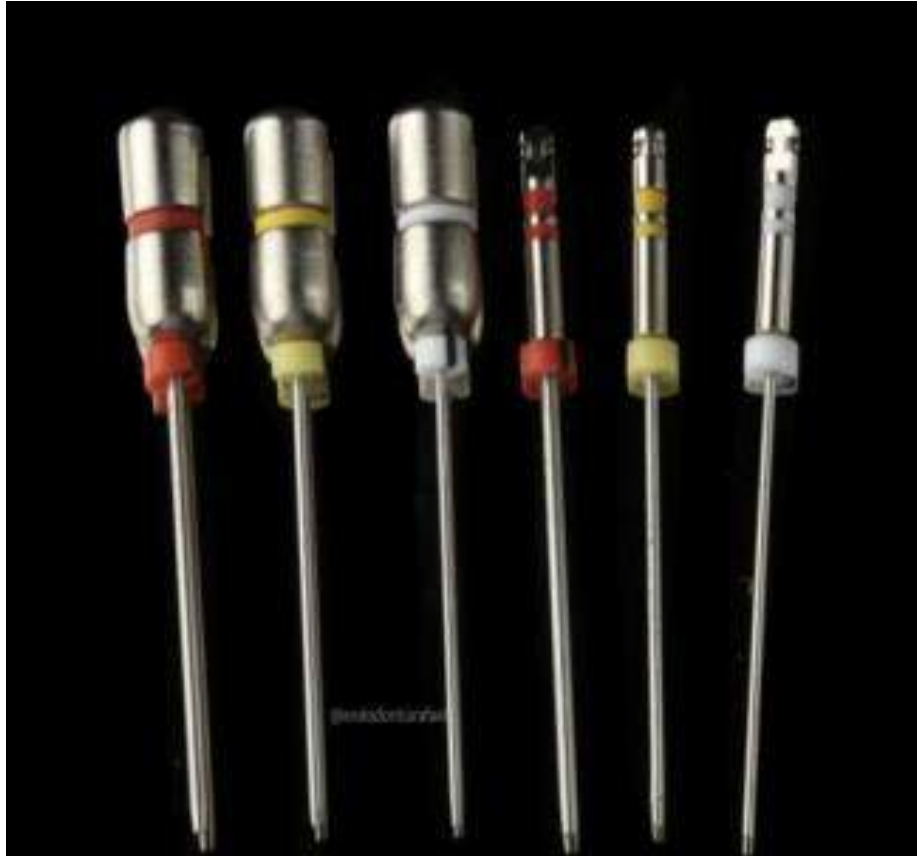Fonte: TERAUCHI *et al.*, 2022

A utilização da técnica é ocasionada em maior sucesso com a somatória do equipamento de microscópio, uma vez que a visualização se direciona a ser direta, com uma boa iluminação e magnificação, permitindo que o desgaste de dentina enquanto a preparação seja controlada e além de melhor posicionamento da ponta a ser trabalhada (PEDIR., 2016).

Além das abordagens tradicionais, destaca-se a técnica do Kit de Fresas Circulares, como ilustrado na Figura 14, a qual, ao ser combinada com o dispositivo ultrassônico, demonstrou significativa melhoria em sua eficácia. Inspirada no princípio do Kit Masserann, esta técnica se distingue pela habilidade de remover fragmentos intracanaís de forma eficiente através de um desgaste controlado da dentina. Utilizando fresas de diversos diâmetros para expor o fragmento, a técnica proporciona melhor visualização e cria espaço para preparação ao redor da porção mais coronal do objeto. Isso viabiliza o tracionamento integral do fragmento com o auxílio de uma cânula ou outro dispositivo de tração, e cola. O Kit é um dispositivo de tubo oco projetado especificamente para remoção de objetos metálicos em canais articulares,

sendo aplicável de maneira eficiente em casos de fratura de limas. Adicionalmente, a combinação com ultrassom e microscópio odontológico possibilita uma visualização ainda mais nítida do fragmento, aproveitando-se da magnificação e iluminação para um trabalho mais preciso e eficaz (ANANIAS *et al.*, 2024).

Figura 14: Kit de Fresa Circular.



Fonte: ANANIAS *et al.*, 2024.

Outra alternativa confiável para o tratamento destas situações complicadas, que com a associação do dispositivo ultrassônico fornece ainda mais eficácia e segurança é a técnica Wire Loop ou também conhecida como técnica do laço com fio ortodôntico. A técnica do Wire Loop é considerada uma alternativa confiável e eficaz para a remoção de fragmentos de instrumentos quebrados ou outros obstáculos. Ela é amplamente utilizada por endodontistas para garantir o sucesso dos tratamentos endodônticos (MACIEL *et al.*, 2020).

Nesta técnica, um fio ortodôntico geralmente com ligadura de aço de espessuras específicas, como 0,14 ou 0,25 mm de diâmetro, é manipulado de forma a criar um pequeno laço na extremidade da agulha hipodérmica de injeção de calibre 25 onde seu bisel é removido,

como pode ser observado nas Figuras 15 e 16. Este laço é então inserido no canal radicular até o alcance do fragmento, uma vez posicionado ao redor do obstáculo, o fio é apertado suavemente para fixar o fragmento dentro do laço, após é removido em movimento único. Após o fragmento é cuidadosamente removido em todo conjunto para o externo do conduto, é importante ressaltar que é mais frequentemente indicada quando o fragmento de lima está localizado no terço cervical ou médio, respeitando suas limitações (DA CUNHA DIAS *et al.*, 2023).

Figura 15: Laço com fio ortodôntico.



Fonte: DA CUNHA DIAS *et al.*, 2023.

Figura 16: Conjunto laço e lima.



Fonte: DA CUNHA DIAS *et al.*, 2023.

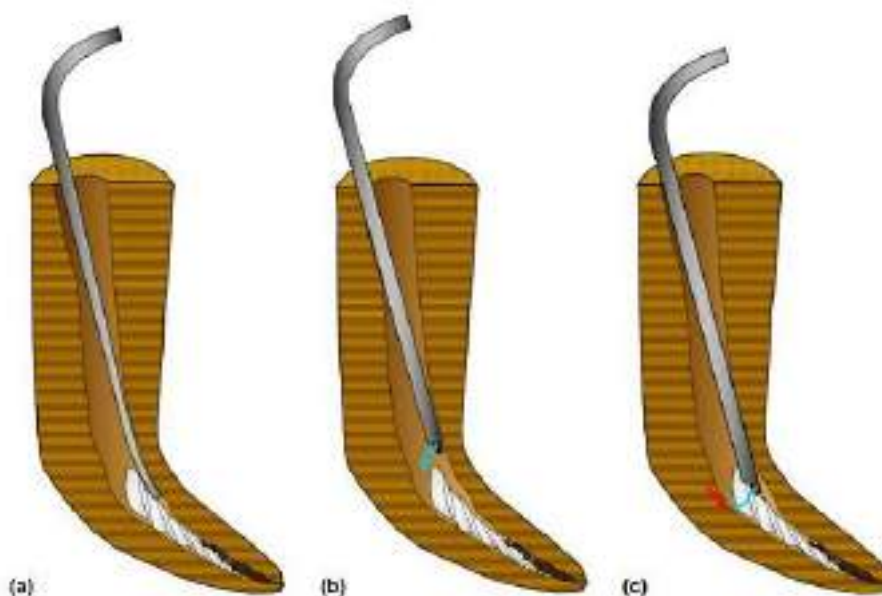
Outra técnica de remoção envolve o uso da lima do tipo Hedstrom, ou também conhecida como lima H. Esta técnica visa remover o resto da lima presa no canal radicular. Funciona criando espaço ao redor do fragmento e inserindo a lima no sentido mais apical possível. Em seguida, é aplicada uma força de tração moderada, girando no sentido horário para prender o instrumento devido à sua estrutura, e então removendo-o completamente. A técnica da lima do tipo Hedstrom é especialmente indicada quando fragmento da lima está localizado no terço apical do conduto radicular, pelo motivo de que estas limas são projetadas para o alcance de áreas mais estreitas e profundas, com isso permitindo uma remoção mais eficaz dos fragmentos que possam estar presos nessas regiões (COHEN; HARGREAVES., 2007).

Pode-se destacar ainda, a técnica do microtubo, ou também denominada como tubo com ponta de laço. Nesta técnica, um pequeno tubo metálico com uma ponta em forma de laço na extremidade é utilizado. O procedimento consiste na inserção do microtubo no canal radicular ao redor do fragmento do instrumento. Em seguida, um fio dental ou uma haste de aço é delicadamente passado através do microtubo e ao redor do fragmento. Com cuidado e precisão, o fio dental ou a haste de aço é manipulado para envolver o fragmento e puxá-lo para fora do

canal na tentativa de todas direções auxiliado por uma pinça hemostática para aplicação da força de tração necessária, como representado na Figura 17 (TERAUCHI *et al.*, 2022).

É fundamental enfatizar que essa técnica demanda destreza e delicadeza por parte do endodontista, visando evitar danos ao canal radicular durante o procedimento. Quando realizada corretamente, a técnica do microtubo pode ser uma maneira eficaz de remover fragmentos de instrumentos que estão presos, especialmente em áreas de difícil acesso. Além disso, é frequentemente indicada quando a obstrução se encontra localizada na porção mais superficial do elemento, como na parte coronária do canal radicular (RUDDLE *et al.*, 2004).

Figura 17: Recuperação de instrumentos com ponta de laço



Fonte: TERAUCHI *et al.*, 2022

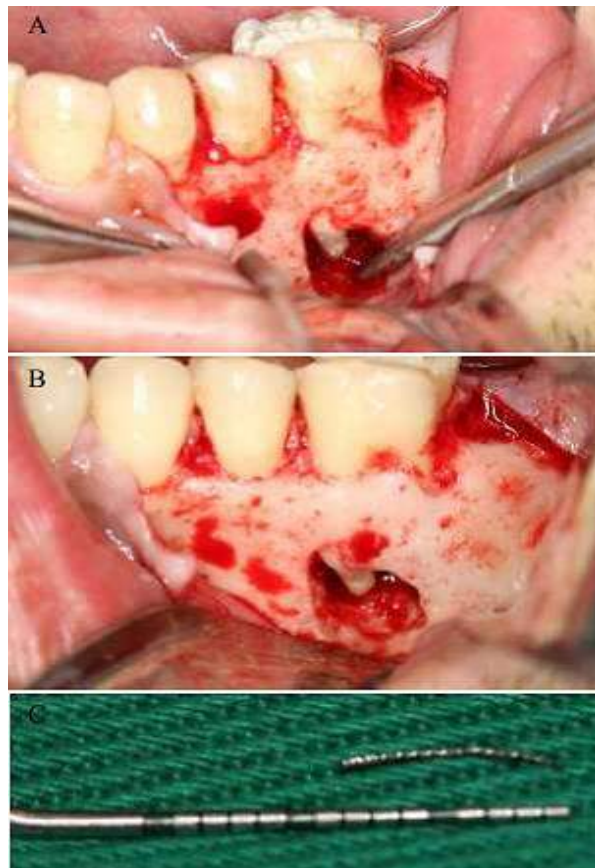
Ademais, é importante destacar os métodos cirúrgicos, os quais devem ser considerados preferencialmente como último recurso, uma vez que são considerados invasivos e requerem uma quantidade significativa de perda de dentina. Entre várias modalidades cirúrgicas, destaca-se a apicectomia, um procedimento realizado com o intuito de resolver casos difíceis que não foram solucionados pela endodontia convencional (DA SILVA; OLIVEIRA., 2017).

As cirurgias parentodônticas possuem denominações diferentes, e oferecem resultados correspondentes ao que se busca em suas soluções. Dentre as principais, destacam-se a apicectomia com instrumentação retrógrada, que consiste na remoção do ápice radicular cirurgicamente, seguida por um selamento com material obturador específico. Outra

modalidade é a obturação do canal radicular durante o procedimento cirúrgico, que refere ao encontro de uma obstrução, como um fragmento de lima, durante a cirurgia endodôntica, o qual leva o profissional especializado remover ou contorná-lo, podendo envolver o uso de instrumentos específicos para remover e limpar completamente o canal radicular. Por fim, há obturação do canal radicular via retrógrada, que envolve o selamento apical, criando uma vedação localizada. Com isso, essa técnica é indicada para remover obstruções que estão profundamente inseridos no tecido periapical, proporcionando um acesso direto à área afetada para sua remoção e limpeza do tecido circundante (PAISANA NOGUEIRA *et al.*, 2019).

Adicionalmente, nos procedimentos cirúrgicos classificados, destaca-se a curetagem periradicular, na qual o cirurgião oral ou endodontista remove cuidadosamente a obstrução apical utilizando instrumentos especializados. Como ilustrado na Figura 18, a curetagem do tecido granuloso expõe o fragmento, permitindo sua remoção, e continuando o tratamento de forma eficaz. Essa técnica cirúrgica é especialmente indicada quando o fragmento de instrumento está posicionado na região apical do canal, próximo à ponta da raiz (ROSSI *et al.*, 2013).

Figura 18: Remoção instrumento fraturado com cirurgia periradicular



Fonte: ROSSI *et al.*, 2013

3. CONSIDERAÇÕES FINAIS

A remoção de fragmentos em canais radiculares representa um desafio significativo na prática endodôntica diária, exigindo habilidades clínicas especializadas e uma seleção cuidadosa de técnicas e instrumentais específicos. É crucial que os profissionais estejam preparados para adaptar sua abordagem conforme a necessidade do paciente, priorizando o conforto e garantindo um tratamento eficaz.

A prevenção emerge como um pilar fundamental neste contexto, superando a abordagem de tratamento. Cirurgiões-dentistas devem investir em medidas preventivas, como o uso adequado de técnicas de instrumentação e exames radiográficos detalhados, para mitigar o risco de fratura de instrumentos e evitar complicações durante o procedimento endodôntico. A escolha de instrumentos com controle de memória e tratamento térmico é uma medida adicional que promove maior segurança e eficácia durante a instrumentação, proporcionando flexibilidade e resistência à fratura.

Estudos comparativos entre movimentos reciprocantes e rotatórios indicam que o movimento reciprocante, devido à sua capacidade de distribuir as forças de maneira mais uniforme ao longo do instrumento, é geralmente considerado mais seguro em termos de prevenção de fraturas durante o preparo do canal radicular. Portanto, a literatura apoia a adoção do movimento reciprocante como uma escolha mais segura e eficaz para os profissionais de odontologia.

Em síntese, a constante busca por atualização e educação contínua são fundamentais para garantir práticas clínicas cada vez mais seguras e eficazes, preservando não apenas a integridade dos instrumentos e a saúde bucal dos pacientes, mas também elevando os padrões de excelência na odontologia moderna.

REFERÊNCIAS

- AMZA, Oana et al. **Etiology and prevention of an endodontic iatrogenic event: instrument fracture.** Journal of Medicine and Life, v. 13, n. 3, p. 378, 2020. Disponível em <https://pubmed.ncbi.nlm.nih.gov/33072211/>.
- ANANIAS, Juliana Silva et al. **Remoção de lima fraturada e tratamento endodôntico: relato de caso.** Brazilian Journal of Health Review, v. 7, n. 1, p. 6033-6045, 2024. Disponível em <https://ojs.brazilianjournals.com.br/ojs/index.php/BJHR/article/view/67329>.
- ATI, Lissete Katherine Bucay et al. **Estrategias de retiro de instrumentos fraturados en la práctica endodóntica.** RECIMUNDO, v. 7, n. 2, p. 163-170, 2023. Disponível em <https://recimundo.com/index.php/es/article/view/2037>.
- BERBERICK, Beatriz Santos; MARTINS, Victor da Mota; PEREIRA, Vívian Gomes. **Uso do sistema rotatório ProTaper Next em canais de curvatura acentuada e atrésicos relato de caso.** Full dent. sci, p. 134-138, 2017. Disponível em <https://editoraplena.com.br/wp-content/uploads/2019/08/134-138-uso-do-sistema-rotat%C3%B3rio.pdf>.
- BERUTTI, Elio et al. **Efeito do comprimento e curvatura do canal na alteração do comprimento de trabalho com limas alternativas WaveOne.** Revista de endodontia, v. 37, n. 12, pág. 1687-1690, 2011. Disponível em <https://www.sciencedirect.com/science/article/abs/pii/S0099239911010879>.
- BRANDÃO, Maria Eduarda Santos et al. **Bypass de instrumento endodôntico fraturado: relato de caso.** Revista da Faculdade de Odontologia-UPF, v. 28, n. 1, 2023.
- BUENO, Carlos Roberto Emerenciano. **Estudo de novos dispositivos, instrumentos e materiais empregados no tratamento endodôntico.** Bvsalud, 2019. Disponível em <https://pesquisa.bvsalud.org/portal/resource/en/biblio-1051325>.
- CABREIRA, N. S.; BORGES, R. C.; BARBIN, E. L. **Instrumentação Reciprocante Assimétrica: Reciproc.** Plataforma de Ensino Continuo de Odontologia e Saúde (PECOS-UFPel), Pelotas, 2018. Disponível em www.ufpel.edu.br/pecos.
- CASADO, O. D. et al. **Abordaje de instrumentos separados durante el tratamiento endodóntico: Resolución de un caso clínico.** Revista de la Facultad de Odontología. Universidad Nacional de Cuyo, v. 9, n. 1, 2015. Disponível em https://bdigital.uncu.edu.ar/objetos_digitales/7326/casadorfo-912015.pdf.
- COHEN, S.; HARGREAVES, K. **Cohen Caminhos da Polpa.** Rio de Janeiro. Elsevier (2007).
- CORREIA de Sousa, J., et al. **Prevalência da fratura dos instrumentos endodônticos por alunos de pré- graduação: estudo clínico retrospectivo de 4 anos.** Revista Portuguesa de Estomatologia, Medicina Dentária e Cirurgia Maxilofacial, 54(3), p. 150-55. 2013. Disponível em: <https://www.sciencedirect.com/science/article/pii/S1646289013001507>.

CROZETA, Bruno Monguilhott et al. **A utilização do ultrassom em endodontia: princípios básicos e indicações clínicas.** Revista Odontológica do Brasil Central, v. 31, n. 90, p. 78-93, 2022. Disponível em <https://robrac.org.br/seer/index.php/ROBRAC/article/view/1603>.

DA CUNHA DIAS, André Luiz et al. **Remoção de instrumento fraturado no canal radicular utilizando a técnica do laço com fio ortodôntico e ultrassom: Relato de caso.** Research, Society and Development, v. 12, n. 8, p. e14212843021-e14212843021, 2023. Disponível em <https://rsdjournal.org/index.php/rsd/article/view/43021>.

DA SILVA, Jaislla Suellen; OLIVEIRA, Renato Victor. **CIRURGIA PARA-ENDODÔNTICA: RELATO DE CASO CLÍNICO.** Uningá Review, v. 29, n. 1, 2017. Disponível em <https://revista.uninga.br/uningareviews/article/view/1926>.

DE-DEUS, Gustavo et al. **Blue thermomechanical treatment optimizes fatigue resistance and flexibility of the Reciproc files.** Journal of endodontics, v. 43, n. 3, p. 462-466, 2017. Disponível em <https://www.sciencedirect.com/science/article/abs/pii/S0099239916308020>.

DE SOUSA PRILL, Monalisa Viana. **Acidentes e complicações em endodontia: fratura de lima.** Revista Cathedral, v. 3, n. 4, p. 35-43, 2021. Disponível em <http://cathedral.ojs.galoa.com.br/index.php/cathedral/article/view/381>.

DIANGELIS, Anthony J. et al. **Diretrizes da Associação Internacional de Traumatologia Dentária para o tratamento de lesões dentárias traumáticas: 1. Fraturas e luxações de dentes permanentes.** Traumatologia Dentária, v. 28, n. 1, pág. 2-12, 2012. Disponível em <https://onlinelibrary.wiley.com/doi/full/10.1111/j.1600-9657.2011.01103.x>.

DOS SANTOS, Jhulliana Vitorio et al. **Fratura de limas endodônticas no canal radicular: revisão de literatura Endodontic lime fracture in the radicular channel: literature review.** Brazilian Journal of Health Review, v. 4, n. 3, p. 11983-11994, 2021. Disponível em <https://ojs.brazilianjournals.com.br/ojs/index.php/BJHR/article/view/30641>.

DOS SANTOS, Lucas Laerte Ribeiro; BUSARELLO, Jaciara Alves; DE LIMA RODRIGUES, Elton. **Instrumentação mecanizada dos canais radiculares: uma revisão de literatura.** Research, Society and Development, v. 12, n. 4, p. e18012440916-e18012440916, 2023. Disponível em <https://rsdjournal.org/index.php/rsd/article/view/40916>.

DRAGO, Mariana Aleluia; DE SOUZA PEREIRA, Rosana. **Instrumentos Rotatórios Protaper® Universal.** Revista Brasileira de Pesquisa em Saúde/Brazilian Journal of Health Research, v. 14, n. 2, 2012. Disponível em <https://periodicos.ufes.br/rbps/article/view/4191>.

ESTRELA, Carlos. **Endodontia Laboratorial e Clínica: Série Abeno: Odontologia Essencial-Parte Clínica.** Artes Médicas Editora, 2013. Disponível em <https://integrada.minhabiblioteca.com.br/#/books/9788536701967/>.

FERRAZ, Kethelyn Gonzaga et al. **A evolução das limas endodônticas–revisão de literatura.** Research, Society and Development, v. 11, n. 17, p. e226111739280-e226111739280, 2022. Disponível em <https://rsdjournal.org/index.php/rsd/article/view/39280>.

FU, M. et al. **Effects of ultrasonic removal of fractured files from the middle third of root canals on dentinal cracks: a micro-computed tomography study.** International endodontic

journal, v. 51, n. 9, p. 1037-1046, 2018. Disponível em <https://onlinelibrary.wiley.com/doi/abs/10.1111/iej.12909>.

GAMBARINI, Gianluca et al. **Propriedades mecânicas de instrumentos rotativos de níquel-titânio produzidos com uma nova técnica de fabricação.** Revista internacional de endodontia, v. 44, n. 4, pág. 337-341, 2011. Disponível em <https://onlinelibrary.wiley.com/doi/abs/10.1111/j.1365-2591.2010.01835.x>.

HAAPASALO, Markus et al. **Tissue dissolution by a novel multisonic ultracleaning system and sodium hypochlorite.** Journal of endodontics, v. 40, n. 8, p. 1178-1181, 2014. Disponível em <https://www.sciencedirect.com/science/article/abs/pii/S0099239914000053>.

LIMA, D. et al. **Principais soluções irrigadoras utilizadas no tratamento endodôntico.** Revista científica Facere Scientia, v. 01, jul. 2022. Disponível em <https://facerescientia.com.br/wp-content/uploads/2022/08/PRINCIPAIS-SOLUCOES-IRRIGADORAS-UTILIZADAS-NO-TRATAMENTO-ENDODONTICO.pdf>.

LOPES, Hélio Pereira et al. **Fratura dos instrumentos endodônticos: recomendações clínicas.** Revista Brasileira de Odontologia, v. 68, n. 2, p. 152, 2012. Disponível em <https://revista.aborj.org.br/index.php/rbo/article/view/294>.

MACIEL, PLÍNIO FREDERICO LEMOS LOUREIRO et al. **DIFFERENT TECHNIQUES TO REMOVE A FRACTURED ENDODONTIC INSTRUMENT IN AN UPPER FIRST MOLAR: CASE REPORT.** Journal of Surgical & Clinical Dentistry, v. 21, n. 1, 2020. Disponível em https://www.researchgate.net/profile/Ryhan-Cardoso/publication/341310093_DIFFERENT_TECHNIQUES_TO_REMOVE_A_FRACTURED_ENDODONTIC_INSTRUMENT_IN_AN_UPPER_FIRST_MOLAR_CASE_REPORT/links/5eba1287a6fdcc1f1dd2e043/DIFFERENT-TECHNIQUES-TO-REMOVE-A-FRACTURED-ENDODONTIC-INSTRUMENT-IN-AN-UPPER-FIRST-MOLAR-CASE-REPORT.pdf.

MAFFEI, Camila Mansur et al. **Remoção de instrumento fraturado em endodontia: um relato de experiência.** Revista científica de saúde do centro universitário de Belo Horizonte (UNBH), 2022. Disponível em <https://repositorio.animaeducacao.com.br/handle/ANIMA/31152>.

MCGUIGAN, MB; LOUCA, Chris; DUNCAN, HF **Fratura de instrumento endodôntico: causas e prevenção.** Revista dentária britânica, v. 7, pág. 341-348, 2013. Disponível em <https://www.nature.com/articles/sj.bdj.2013.324>.

PAISANA NOGUEIRA, F. et al. **CIRURGIA PARENDODÔNTICA: UMA ALTERNATIVA PARA O SUCESSO ENDODÔNTICO.** Brazilian Journal of Surgery & Clinical Research, v. 29, n. 1, 2019. Disponível em https://www.mastereditora.com.br/periodico/20191208_114837.pdf.

PARASHOS, P., & MESSER, H. H. (2006). **Rotary NiTi instrument fracture and its consequences.** *Journal of endodontics*, 32(11), 1031–1043. Disponível em <https://doi.org/10.1016/j.joen.2006.06.008>.

PEDIR, S. et al. **Evaluation of the factors and treatment options of separated endodontic files among dentists and undergraduate students in Riyadh area.** *Journal of clinical and diagnostic research: JCDR*, v. 10, n. 3, p. ZC18, 2016. Disponível em <https://www.ncbi.nlm.nih.gov/pmc/articles/PMC4843379/>.

PLOTINO, G., PAMEIJER, C. H., GRANDE, N. M; SOMMA, F. (2007). **Ultrasonics in endodontics: a review of the literature.** *Journal of endodontics*, 33(2), 81–95. Disponível em <https://doi.org/10.1016/j.joen.2006.10.008>.

ROCHA, Thais Aparecida de França; CERQUEIRA, Joana Dourado Martins; CARVALHO, Érica dos Santos. **Infecções endodônticas persistentes: causas, diagnóstico e tratamento.** *Rev. Ciênc. Méd. Biol.(Impr.)*, p. 78-83, 2018. Disponível em <https://pesquisa.bvsalud.org/gim/resource/fr/biblio-909998>.

ROSSI, R. et al. **Cirurgia parendodôntica para remoção de instrumento fraturado: relato de caso.** *Braz J Surg Clin Res*, v. 2014, p. 51-4, 2013. Disponível em https://www.mastereditora.com.br/periodico/20131130_154315.pdf.

RUDDLE, CLIFFORD J. **Retratamento não cirúrgico.** *Revista de Endodontia*, v. 12, pág. 827-845, 2004. Disponível em <https://pubmed.ncbi.nlm.nih.gov/15564860/>.

RUDDLE, CLIFFORD J. **O DESAFIO ENDODÔNTICO.** *ODONTOLOGIA HOJE*, 2018. Disponível em https://www.endoruddle.com/tc2pdfs/239/BrknInstrmtRemoval_Sept2018.pdf.

SANTOS, NATHÉRCIA ARAÚJO. **EXTRUSÃO DE DETRITOS DENTINÁRIOS E BACTERIANOS NA INSTRUMENTAÇÃO ROTATÓRIA E RECIPROCANTE: REVISÃO DE LITERATURA.** *Brazilian Journal of Surgery and Clinical Research – BJSCR*, 2019. Disponível em https://www.mastereditora.com.br/periodico/20191110_131241.pdf.

SIDDIQUE, R., e NIVEDHITHA, M. S. (2019). **Effectiveness of rotary and reciprocating systems on microbial reduction: A systematic review.** *Journal of conservative dentistry: JCD*, 22(2), 114–122. Disponível em https://doi.org/10.4103/JCD.JCD_523_18.

SIQUEIRA JR, José Freitas et al. **Princípios biológicos do tratamento endodôntico de dentes com polpa necrosada e lesão perirradicular.** *Revista Brasileira de Odontologia*, v. 69, n. 1, p. 08, 2012. Disponível em <http://revista.aborj.org.br/index.php/rbo/article/view/364/0>.

SOUSA, A. S. DE; OLIVEIRA, G. S. DE; ALVES, L. H. **A pesquisa bibliográfica: princípios e fundamentos.** *Cadernos da FUCAMP*, v. 20, n. 43, 8 mar. 2021. Disponível em: <https://revistas.fucamp.edu.br/index.php/cadernos/article/view/2336>

TAVARES, Warley Luciano Fonseca et al. **Índice de fratura de instrumentos manuais de aço inoxidável e rotatórios de NiTi em clínica de pósgraduação em Endodontia.** *Arquivos em Odontologia*, v. 51, n. 3, 2015. Disponível em <https://openurl.ebsco.com/EPDB%3Aagd%3A6%3A12400518/detailv2?sid=ebsco%3Aplink%3Ascholar&id=ebsco%3Aagd%3A126030539&crl=c>.

TERAUCHI, Yoshi; ALI, Wagih Tarek; ABIELHASSAN, Mohamed Mohsen. **Present status and future directions: Removal of fractured instruments.** *International Endodontic Journal*, v. 55, p. 685-709, 2022. Disponível em <https://pubmed.ncbi.nlm.nih.gov/35377473/>.

VAN DER SLUIS LMW. **Ultrasound in endodontics**. Endodontic Practice Today, 1(1):29-36, 2017. Disponível em <https://www.quintessence-publishing.com/gbr/en/article-download/855107/endo-endodontic-practice-today/2007/01/ultrasound-in-endodontics>.

VAN DER VYVER, Peet J. et al. **Root canal shaping using nickel titanium, M-Wire, and Gold Wire: a micro-computed tomographic comparative study of One Shape, ProTaper Next, and WaveOne Gold instruments in maxillary first molars**. Journal of endodontics, v. 45, n. 1, p. 62-67, 2019. Disponível em <https://www.sciencedirect.com/science/article/abs/pii/S0099239918306575>.

VIANA, Lauro Fagner; SANTOS, Izabel Cristina dos; AGUIAR, Rafaela Rafael. **Evolução nas ligas utilizadas na fabricação dos instrumentos endodônticos**. Revista científica de saúde do centro universitário de Belo Horizonte (UNBH), 2022. Disponível em <https://repositorio.animaeducacao.com.br/handle/ANIMA/24389v>.

WARD, Jeff R.; PARASHOS, Peter; MESSER, Harold H. **Avaliação de técnica ultrassônica para remoção de instrumentos endodônticos rotatórios de níquel-titânio fraturados de canais radiculares: um estudo experimental**. Revista de Endodontia, v. 11, pág. 756-763, 2003. Disponível em <https://doi.org/10.1097/00004770-200311000-00017>.

YARED, Gassan. **Reciproc blue: a nova geração da reciprocidade**. Giornale italiano di endodonzia, v. 2, pág. 96-101, 2017. Disponível em <https://www.sciencedirect.com/science/article/pii/S1121417117300274>.