



CURSO DE ODONTOLOGIA

MARIANA DA SILVA SPADÃO

**EXTRAÇÃO DENTÁRIA SEGUIDA DE OSTEONECROSE PELO USO
DE BIFOSFONATOS**

**Sinop/MT
2024**

CURSO DE ODONTOLOGIA

MARIANA DA SILVA SPADÃO

**EXTRAÇÃO DENTÁRIA SEGUIDA DE OSTEONECROSE PELO USO
DE BIFOSFONATOS**

Trabalho de Conclusão de Curso apresentado à Banca Avaliadora do **Departamento de Odontologia**, da UNIFASIPE, como requisito parcial para aprovação da disciplina.

Orientador: Prof^ª. Germana Vieira Sousa

**Sinop/MT
2024**

MARIANA DA SILVA SPADÃO

**EXTRAÇÃO DENTÁRIA SEGUIDA DE OSTEONECROSE PELO USO
DE BIFOSFONATOS**

Trabalho de Conclusão de Curso apresentado à Banca Avaliadora do Curso de Odontologia - UNIFASIPE, Centro Universitário de Sinop - MT, como requisito parcial para aprovação da disciplina.

Aprovado em

Adriano Barbosa

Professor Orientador

Departamento de Odontologia- UNIFASIPE

Giuliane Nunes Passoni

Professor(a) Avaliador(a)

Departamento de Odontologia- UNIFASIPE

Marcio Studzinski

Professor(a) Avaliador(a)

Departamento de Odontologia- UNIFASIPE

Adriano Batista Barbosa

Coordenador do Curso de Odontologia

Departamento de Odontologia -
UNIFASIPE

**Sinop/MT
2024**

SPADÃO, Mariana da Silva. **Extração dentária seguida de osteonecrose associado ao uso de Bifosfonatos**. 2024. 43f. Trabalho de Conclusão de curso – Centro universitário Fasipe - UNIFASIPE

RESUMO

O Bifosfonato é uma classe de substância química indicado para o tratamento de osteoporose e alterações do metabolismo ósseo, sendo associadas ou não a neoplasias. Apesar de apresentar sucesso no tratamento de doenças ósseas, foi observado um maior número de osteonecrose após extração dentária em pacientes que fazem o uso desse medicamento, os mesmos tendo fatores de risco como, uso da droga por mais de 3 anos, corticosteroides, tabagismo, idade avançada, diabetes, alcoolismo, higiene oral deficiente e uso de prótese dentária mal adaptada. Os aspectos clínicos são, osso necrosado exposto na região maxilofacial, dificuldade na cicatrização com ou sem sintomatologia dolorosa, em exames de imagem pode ser observado esclerose óssea difusa, reação periosteal, manchas radiolúcida difusas, lesões osteolísticas com envolvimento de cortical óssea. Em grandes lesões podem ocorrer fratura patológica e fístulas extraorais. As chances de osteonecrose em mandíbula são maiores do que em maxila em decorrência anatômica sendo a mandíbula mais vascularizada e ter osso mais compacto, sendo ela mais suscetível a microtraumatismos constantes em função da presença dos dentes, que facilitam a entrada de microrganismos patogênicos via endodôntica ou periodontal sendo favorável a focos infecciosos e inflamatórios cujo o reparo é prejudicado pelos bifosfonatos. A indicação de extração dentária para paciente que fazem ou já fizeram o uso de bifosfonatos é bastante limitada, somente para casos realmente necessários. Antes da extração é indicado medida profilática antibiótica, e se caso ocorrer a osteonecrose, o tratamento é feito através do debridamento cirúrgico, medicamentos e cuidados de segunda escolha como laserterapia.

PALAVRAS-CHAVE: Bifosfatos; Extração dentária; Osteonecrose

SPADÃO, Mariana da Silva. **Tooth extraction followed by osteonecrosis associated with Bisphosphonates.** 2024. 43p. conclusion of course word – Fasipe university Center-UNIFASIPE.

ABSTRACT

Bisphosphonates are a class of chemical substances indicated for the treatment of osteoporosis and bone metabolism disorders, whether associated with neoplasms or not. Despite their success in treating bone diseases, a higher number of osteonecrosis cases have been observed after dental extractions in patients using this medication, with risk factors such as using the drug for more than 3 years, corticosteroids, smoking, advanced age, diabetes, alcoholism, poor oral hygiene, and ill-fitting dental prostheses. Clinical aspects include exposed necrotic bone in the maxillofacial region, difficulty in healing with or without painful symptoms, and imaging exams may show diffuse bone sclerosis, periosteal reaction, diffuse radiolucent spots, osteolytic lesions with involvement of cortical bone. In extensive lesions, pathological fractures and extraoral fistulas may occur. The chances of jaw osteonecrosis are higher than in the maxilla due to anatomical reasons, with the mandible being more vascularized and having denser bone, making it more susceptible to constant microtrauma due to the presence of teeth, which facilitate the entry of pathogenic microorganisms via endodontic or periodontal routes, favoring infectious and inflammatory foci whose repair is impaired by bisphosphonates. The indication for dental extraction in patients using or having used bisphosphonates is quite limited, only for truly necessary cases. Before extraction, prophylactic antibiotic measures are indicated, and if osteonecrosis occurs, treatment is carried out through surgical debridement, medications, and second-choice care such as laser therapy.

Keywords: Bisphosphonates; Dental extraction; Osteonecrosis

LISTA DE FIGURAS

Figura 1: Estrutura química do ácido pirofosfato.....	14
Figura 2: Estrutura química geral dos BPs.....	17
Figura 3: Osso necrosado com fistula	20
Figura 4: Exposição óssea bilateral na mandíbula com diagnóstico de MRONJ.....	23
Figura 5: Mecanismo de ação dos Bifosfonatos nitrogenados.....	26
Figura 6: (A) paciente estágio 2 de MRONJ com 0,5 cm. (B) Estágio 2 de ONM pela AAOMS, ou estágio 4 segundo Weitzmann com 2mm	29
Figura 7: Estágio 3 de osteonecrose do osso maxilar.....	29
Figura 8: Tomografia computadorizada da mandíbula com presença de área necrótica	31
Figura 9: Tomografia computadorizada da mandíbula, sugestiva de sequestro ósseo.....	31
Figura 10: Características para determinação de MRONJ	32

LISTA DE QUADROS

Quadro 1: Principais tipos de bifosfonatos nitrogenados	15
Quadro 2: Classes de medicamentos BPs disponíveis	16
Quadro 3: Principais BPs nitrogenados utilizados no Brasil.....	17
Quadro 4: Classificação dos pacientes por estágios de necrose.....	23
Quadro 6: Bifosfonatos classificado em PH: 7,4	26
Quadro 7: Fatores para o desenvolvimento de osteonecrose dos maxilares	27
Quadro 8: Tratamento não cirúrgico da MRONJ em diferentes estágios	34
Quadro 9: Estratégias para redução de risco de MRONJ, segundo a AAOMS	35

SUMÁRIO

1. INTRODUÇÃO	9
1.1. Justificativa	10
1.2. Problematização	10
1.3. Objetivos	11
1.3.1. Geral	11
1.3.2. Específicos	11
1.4. Metodologia	11
2. REVISÃO DE LITERATURA	13
2.1. Extração dentária	13
2.2. Bifosfonatos	14
2.2.1 Mecanismo de ação dos Bifosfonatos.....	15
2.2.2 Implantes X Bifosfonatos.....	16
2.3. Osteonecrose	19
2.4. Osteonecrose associada ao uso de Bifosfonatos	22
2.4.1 Ação dos Bifosfonatos nos osteoclastos.....	22
2.4.2 Redução do risco da ocorrência da MRONJ.....	24
2.5. Osteonecrose em pacientes idosos	28
2.6. Efeitos colaterais dos Bifosfonatos	30
2.6.1 Diagnóstico	31
2.7. Papel do cirurgião dentista frente à osteonecrose	36
3. CONSIDERAÇÕES FINAIS	37
REFERÊNCIAS	38

1. INTRODUÇÃO

Os Bifosfonatos (BP) são medicamentos usados para tratar doenças que afetam o metabolismo ósseo, mais comum em osteoporose e cânceres de origem óssea. Esse medicamento previne a ativação dos osteoclastos em doenças como mieloma múltiplo e metástases ósseas associadas a tumores sólidos inibindo a reabsorção óssea e angiogênese. Dentro dos efeitos adversos que o BP trás, está a osteonecrose na mandíbula (MARX, 2003).

O primeiro caso de osteonecrose na mandíbula (ONM) depois de um tratamento odontológico, foi em 2003 (MARX 2003). Desde então, houveram vários casos para contribuir ao estudo que era denominada pela associação de bifosfonatos e a osteonecrose *Bifosphonate-related jaw osteonecrosis of the jaw* (BRONJ) (RUOCCO-VETUCCI, 2023).

Atualmente, é definida como osteonecrose da mandíbula associada ao uso de medicamentos *medication-related osteonecrosis of the jaw* (MRONJ) em razão dos anti reabsotivos e anti angiogênicos, como os denosumabes (SVEJDA 2016).

Ocorre uma importante discussão sobre a associação causal entre o uso de bifosfonatos e a osteonecrose maxilar em pacientes submetidos a extrações dentárias. Devido à dificuldade no manejo de pacientes que utilizam esse medicamento e à relevância dessa lesão, é necessário buscar informações sobre os efeitos dos bifosfonatos no tecido ósseo e sua associação com a osteonecrose dos maxilares (TENENBAUM et al., 2002).

Por isso, faz-se mais do que necessária a troca de informações entre médicos e dentistas, pois a falta de comunicação entre ambas as partes pode acarretar vários problemas aos pacientes que fazem uso de bifosfonatos, como não receber as orientações necessárias ou ser orientado de forma incorreta, podendo assim comprometer a segurança do tratamento (LE OSTA et al, 2015).

De acordo com a Associação Americana de Cirurgiões Bucomaxilofaciais, é importante que os profissionais façam um plano de tratamento baseado na evidência científica, cientes dos possíveis efeitos futuros, para que não haja problemas maiores na interação do medicamento

com os procedimentos. Para pacientes que estão tomando bifosfonatos ou têm risco de desenvolver osteonecrose, é importante discutir a situação com um médico e dentista. Em alguns casos, pode ser recomendável adiar procedimentos (AAOMS, 2022).

1.1. Justificativa

Este trabalho tem como objetivo demonstrar, por meio de evidências científicas, que os casos de osteonecrose associados ao uso de bifosfonatos estão crescendo progressivamente em todo o mundo. Serão citadas as possíveis causas, os diagnósticos diferenciais e os tratamentos para evitar erros. É importante ressaltar que a osteonecrose é mais comum em pacientes que tomam esse medicamento por via intravenosa (por exemplo, para o tratamento do câncer) em comparação com aqueles que o tomam por via oral para tratar condições como a osteoporose. Além disso, o risco está sempre presente, pois os bifosfonatos são medicamentos utilizados por um longo período de tempo, e o risco ainda persiste mesmo após a suspensão dos mesmos. Para esses pacientes, é de extrema importância discutir com seu médico e dentista antes de realizar qualquer tipo de tratamento (CHAVES, 2018).

1.2. Problematização

A Osteonecrose dos maxilares (ONM) associada ao uso de bifosfonatos é uma condição grave que pode ocorrer em pacientes que fazem uso de antirreabsortivos, como o bifosfonatos, e que passam por procedimentos odontológicos invasivos como extração dentária. A ONM é caracterizada pela morte do tecido ósseo na mandíbula ou maxila, que não cicatriza adequadamente após o procedimento. Entre os fatores de risco, há alguns pontos que são importantes de se levar em consideração: a via de administração (oral ou intravenosa) e a dosagem (RUOCCO-VETUCCI, 2023).

A falta de conhecimento entre os profissionais de saúde sobre a MRONJ é uma questão crítica, pois pode resultar em atrasos no diagnóstico e tratamento adequado, comprometendo a segurança e o bem-estar dos pacientes que fazem uso de bifosfonatos (RIBEIRO, 2018).

Em um estudo realizado, que avaliou o conhecimento de médicos libaneses sobre a osteonecrose dos maxilares associada ao uso de bifosfonatos, revelou preocupações significativas em relação ao entendimento dessa condição por parte dos profissionais de saúde. 37,5% dos médicos não estavam cientes de que a MRONJ é um efeito colateral dos bifosfonatos, o que é alarmante. Isso evidencia uma lacuna importante no conhecimento, o que pode resultar na falta de identificação precoce da MRONJ. Apesar do alto índice de

desinformação, é positivo que mais da metade (62,4%) tenha reconhecido os principais riscos e acredite na importância da prevenção (RUOCCO-VETUCCI, 2023).

A associação incorreta da osteonecrose com diagnósticos diferenciais, como a osteorradionecrose e tumores ósseos ou metástases maxilares, pode levar a diagnósticos errados, conseqüentemente, a tratamentos inadequados. Isso ressalta a importância de educar médicos e outros profissionais envolvidos sobre as características distintas da osteonecrose associada ao uso de bifosfonatos (LE OSTA *et al*, 2015).

Diante do exposto, qual é a importância do estudo dos bifosfonatos frente aos efeitos colaterais, como a osteonecrose, para o cirurgião-dentista?

1.3. Objetivos

1.3.1. Geral

Esclarecer sobre a importância do conhecimento do uso de Bifosfonato para a odontologia.

1.3.2. Específicos

- Apresentar as indicações de extração dentária;
- Apresentar indicação e contra-indicação dos Bifosfonatos;
- Descrever a etiologia da osteonecrose;
- Mostrar os riscos de desenvolver MRONJ;
- Comparar os riscos e benefícios da utilização da medicação;
- Aclarar exames complementares para o diagnóstico;
- Informar ao profissional dentista e a população sobre a probabilidade de osteonecrose para pacientes que utilizam bifosfonatos.

1.4. Metodologia

Este trabalho consiste em uma revisão de literatura sobre o tema "Extração dentária seguida de osteonecrose associada ao uso de bifosfonatos", cujo objetivo da análise é examinar a produção científica em bancos de dados como a Biblioteca Virtual em Saúde (BVS), PubMed e Google Acadêmico, utilizando as seguintes palavras-chave: "osteonecrose associada ao uso de bifosfonatos", "bifosfonatos" e "osteonecrose". Foram selecionados artigos publicados no período de 2002 a 2023, destacando-se a inclusão de apenas um artigo escrito em 1989, porém

de fundamental importância para o objetivo da pesquisa. O estudo busca aprofundar a compreensão da importância como guia para profissionais de saúde sobre os diagnósticos diferenciais em pacientes com histórico de uso de antirreabsortivos, delineando formas de lidar com a osteonecrose com base no estágio da doença (AAOMS, 2022).

Trata-se de um estudo em andamento, com previsão de finalização no TCC III. Nos próximos trabalhos, o tema será abordado de maneira mais profunda, e todas as avaliações da banca serão consideradas para a conclusão do mesmo.

2. REVISÃO DE LITERATURA

2.1. Extração dentária

A exodontia é um procedimento comum na prática odontológica, não estando isento de complicações. As complicações são definidas na literatura como "eventos imprevistos que tendem a elevar a morbidade acima do esperado", como em um procedimento cirúrgico geralmente estão relacionadas à idade, estado médico e hábitos prejudiciais do paciente. As complicações podem ser intraoperatórias, quando ocorrem durante a cirurgia, e pós-operatórias, quando ocorrem após o procedimento cirúrgico, respectivamente. Em relação às complicações pós-operatórias, são classificadas em: infecciosas e não infecciosas, como infecção de ferida operatória; abscesso; fascite necrosante. Já as não infecciosas incluem: dor; hemorragia; edema; alveolite; parestesia; comunicação com o seio maxilar, entre outros (HERRERA-BARRAZA, 2022).

O cirurgião-dentista desempenha um papel importante na influência dos fatores que afetam o sucesso da exodontia. Este pode ser alcançado, diminuindo o risco de complicações pós-operatórias, com acessibilidade, visão, posicionamento do paciente, técnica correta, exames complementares de imagem e laboratoriais, e principalmente realizando uma anamnese detalhada para conhecer o paciente e seu histórico de utilização de medicamentos que possam agravar o quadro pós-operatório futuro (HERRERA-BARRAZA, 2022).

Estudos de larga escala relataram que pacientes que fazem uso de bifosfonatos são predisponentes a sofrer com a osteonecrose dos maxilares, devido à incapacidade do osso hipodinâmico e hipovascularizado para compensar a necessidade de reparação e remodelação óssea, advinda do estresse fisiológico e do trauma iatrogênico que ocorrem em procedimentos cirúrgicos, como o caso da extração (CARVALHO et al., 2008).

De acordo com a literatura, pacientes que fazem uso de bifosfonatos e necessitam de uma exodontia não eletiva correm risco de sofrer osteonecrose dos maxilares, devido à manipulação e exposição óssea que podem ocorrer durante a extração (RUGGIERO et al., 2014).

2.2. Bifosfonatos

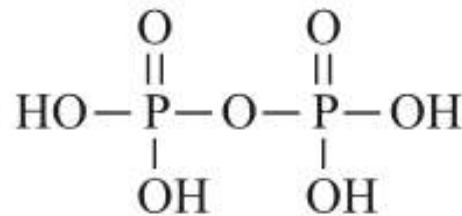
Os bifosfonatos foram inicialmente utilizados para propósitos industriais, como anticorrosivos. No entanto, na década de 60, notou-se que os mesmos poderiam atuar como reguladores biológicos da calcificação e descalcificação. Após três décadas de pesquisas, comprovou-se que eram efetivos no controle da formação e dissolução do fosfato de cálcio, bem como na mineralização e reabsorção óssea, o que iniciou sua utilização terapêutica. Sendo assim, foram utilizados como medicamentos desde os anos 90 (CARVALHO et al., 2008).

Sendo da classe dos antirreabsortivos, os bifosfonatos são frequentemente medicamentos primários de escolha para o tratamento de doenças relacionadas ao tecido ósseo. Esses fármacos possuem grande efetividade em casos mais graves, como câncer e metástases ósseas, onde desempenham efeitos positivos que contribuem para a sobrevivência e qualidade de vida do paciente (AAOMS, 2022).

Além disso, uma das utilizações mais comuns é para o tratamento de osteoporose e osteopenia, para prevenção de fraturas. Os bifosfonatos administrados por via oral, como Alendronato, risedronato e ibandronato, podem resultar em uma redução significativa nas fraturas vertebrais e não vertebrais em pacientes com osteoporose (AAOMS, 2022).

Os bifosfonatos (BPs) são substâncias sintéticas análogas ao pirofosfato (Figura 1), um inibidor natural que age inibindo a enzima farnesil difosfato sintase, gerando alterações citoesqueléticas que reduzem a habilidade de reabsorção dos osteoclastos. Dessa forma, ocorre uma diminuição da reabsorção óssea e estimulação da atividade osteoblástica, auxiliando na promoção da formação óssea (PASSERI et al., 2011).

Figura 1: Estrutura química do ácido pirofosfato



Fonte: Fernandes (2005).

O pirofosfato, que possui um átomo central de oxigênio (P-O-P), é rapidamente quebrado por enzimas, tornando-o ineficaz no tratamento de doenças ósseas. No caso dos BPs, eles substituem o átomo central de oxigênio por um átomo de carbono (P-C-P), o que os torna mais

resistentes à degradação enzimática, aumentando sua duração no corpo e permitindo que afetem o metabolismo ósseo de maneira eficaz. Isso ocorre porque não há uma enzima que possa quebrar a ligação P-C-P (FERNANDES, 2005).

Mesmo que nosso organismo possua pirofosfato, ele não tem a capacidade de inibir a reabsorção óssea. Logo, não é utilizado como agente terapêutico no tratamento de doenças ósseas, devido à sua baixa resistência e rápida hidrólise enzimática. Por isso, foi desenvolvido um análogo com ações semelhantes, sendo ele mais resistente em comparação ao pirofosfato. Esse análogo foi projetado para oferecer uma maior eficácia e durabilidade em comparação com o pirofosfato, tornando-se uma opção mais viável para o tratamento de condições ósseas (BAMIAS et al., 2007).

As diferentes potências dos BPs dependem das variações em suas estruturas moleculares, e sua classificação pode ser dividida em compostos nitrogenados e não nitrogenados. Exemplos de BPs não nitrogenados incluem clodronato e etidronato, enquanto BPs nitrogenados incluem Ácido Zoledrônico (Zoledronato), Alendronato de Sódio, Ibandronato de Sódio, Pamidronato de Sódio e Risedronato de Sódio (quadro 1) (CHAVES et al., 2018).

Quadro 1: Principais tipos de bifosfonatos nitrogenados

BIFOSFONATO	NOME COMERCIAL	VIA DE ADMINISTRAÇÃO	INDICAÇÕES
Ácido zolendrônico	Aclasta Zometa	Intravenosa	Osteoporose Hipercalcemia maligna, mieloma múltiplo e metástases ósseas
Alendronato de sódio	Fosamax	Oral	Osteoporose
Ibandronato de sódio	Bonviva	Oral	Osteoporose
Pamidronato de sódio	Aredia	Intravenosa	Hipercalcemia maligna, mieloma múltiplo e metástases ósseas de câncer de mama, próstata e pulmão
Risedronato de sódio	Actonel	Oral	Osteoporose

Ácido zolendrônico	Aclasta Zometa	Intravenosa	Osteoporose Hipercalcemia maligna, mieloma múltiplo e metástases ósseas
Alendronato de sódio	Fosamax	Oral	Osteoporose
Ibandronato de sódio	Bonviva	Oral	Osteoporose
Parmidronato de sódio	Aredia	Intravenosa	Hipercalcemia maligna, mieloma múltiplo e metástases ósseas de câncer de mama, próstata e pulmão
Risedronato de sódio	Actonel	Oral	Osteoporose

Fonte: Adaptado de (RUGGIERO 2014).

Quadro 2: Classes de medicamentos BPs disponíveis

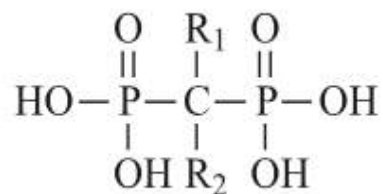
GERAÇÃO	COMPOSIÇÃO	MEDICAMENTOS
Primeira	Não nitrogenados	Etidronato Clodronato
Segunda	Nitrogenados	Pamidronato Alendronato
Terceira		Olpadronato Ibandronato
Quarta		Risendronato zolandronato

Fonte: Russel (2007).

A estabilidade dos BPs (Figura 2) é conferida por um átomo central de carbono ligado a dois grupos fosfatos (complexo P-C-P), além das cadeias R1 e R2. Esses grupos de fosfatos estão presentes devido à dualidade de ações dos BPs, permitindo ligações à matriz mineral óssea e induzindo características antirreabsortivas em células específicas, como os osteoclastos. As cadeias R1 e R2 ampliam as atividades do medicamento, e as diferenças nesse grupo melhoram

o perfil terapêutico ao modificar a potência, seletividade e toxicidade do medicamento. Essa estrutura proporciona resistência biológica aos compostos, que são convertidos em metabólitos após várias reações do organismo, sendo excretados sem alterações. Isso possibilita a influência em diversas patologias ósseas (RUOCCO-VETUCCI, 2023).

Figura 2: Estrutura química geral dos BPs.



Fonte: Fernandes (2005)

Os BPs têm uma ordem de eficácia baseada em sua potência, com pamidronato, alendronato, risedronato e o zoledronato, sendo listados em ordem crescente (Quadro 3). Os BPs nitrogenados impedem a reabsorção óssea ancorando proteínas de superfície à membrana dos osteoclastos por meio da incorporação de compostos análogos do trifosfato de adenosina (ATP), levando à apoptose (RUOCCO-VETUCCI, 2023).

Quadro 3: Principais BPs nitrogenados utilizados no Brasil.

Nome do medicamento	Nome comercial	Via de administração
Alendronato	Fosamax (Merck e Co.)	Oral
Ibandronato	Boniva (Roche)	Oral/ intravenosa
Pamidronato	Aredia (Novartis)	Intravenosa
Risedronato	Actonel (Procter e Gamble)	Oral/intravenosa
Zoledronato	Zometa (Novartis)	Intravenosa

Fonte: Roucco-Ventucci (2023)

Devidos a sua eficácia e ampla utilização em diversas áreas da medicina, inclusive no tratamento de doenças relacionadas ao metabolismo ósseo, apresentam como principal efeito colateral a osteonecrose dos maxilares. (KHAN et al., 2015).

Os BPs são prescritos com frequência, mas nem sempre as restrições e potenciais de efeitos colaterais, como a osteonecrose dos maxilares associada ao uso do mesmo, são compreendidos pela medicina. A osteonecrose é caracterizada pela presença de osso necrótico na região maxilofacial por mais oito semanas, em pacientes que usam ou usaram antirreabsortivos da classe dos BPs, desonumabe ou antiangiogênicos. Este problema, de tratamento desafiador, enfatiza a importância da prevenção e da comunicação entre médicos, dentistas e pacientes. (KHAN, 2015).

2.2.1 Mecanismo de ação dos bifosfonatos

Os fármacos que em sua composição haja bifosfonato são pouco lipofílicos, sendo assim, são absorvidos com baixa intensidade pelo trato gastrointestinal, se acumulam em sítios de mineralização óssea e então permanecem por meses ou anos, até que ocorra a total reabsorção e seja excretado pelos rins (GEGLER, 2006).

Os mecanismos de ação dos bifosfonatos, que atuam na reabsorção ainda não foram explicados, mas possivelmente inibem a formação de osteoclastos das células precursoras imaturas, a inibição da ativação de osteoclastos, a inibição da atividade de osteoclastos maduros e/ou a indução de apoptose (ALMAZROOA, 2009).

A apoptose, ou morte celular programada, é comum ser a via normal de morte dos osteoclastos, já que seu tempo de vida é estimado em torno de duas a quatro semanas, conforme estudos (ALMAZROOA, 2009).

Os bisfosfonatos diminuem a reabsorção óssea de modo dependente da dose, principalmente através da inibição do recrutamento e promoção da apoptose dos osteoclastos, simultaneamente eles estimulam a atividade osteoblástica. Essa redução na atividade osteoclástica resulta na inibição da liberação de fatores de crescimento, como TGF- β e IGF-I, e outros peptídeos presentes na matriz óssea (GEGLER et al., 2006).

Ocorre um efeito similar de inibição sobre as células endoteliais. As células expostas aos bisfosfonatos demonstram uma diminuição na proliferação e um aumento na taxa de apoptose. Além disso, há uma redução na formação de tubos capilares, o que reduz o número de vasos sanguíneos. (GEGLER et al., 2006).

2.2.2 Implantes X Bifosfonatos

A implantodontia é um procedimento odontológico invasivo é uma opção comum para pacientes que tomam medicamentos para osteoporose ou outras condições ósseas, devido idade avançada e o potencial desdentado dessa população. Porém, há uma preocupação sobre o risco desses pacientes desenvolverem osteonecrose dos maxilares associada a bifosfonatos (BRONJ). (CHADHA et al., 2013).

Em relação a área da implantodontia, a qual é capaz de desenvolver uma série de alterações no sistema estomatognático do paciente. Autores demonstram que pacientes que fazem o uso de bifosfonatos possuem maior predisposição a desenvolver MRONJ ao realizarem a colocação de implantes durante ou após a terapia com esses medicamentos. Por isso é indicado que se houver necessidade da reabilitação com implante, que seja feita antes do paciente iniciar o tratamento medicamentoso com bifosfonatos. (HOLZINGER et al., 2014).

Entanto, existe trabalhos que indicam que o uso de antirreabsortivos não é uma contraindicação absoluta para a instalação de implantes dentários, já que os implantes podem osseointegrar de forma efetiva, visto que os antirreabsortivos não reduzem a taxa de sobrevivência dos implantes instalados. (CHADHA et al., 2013).

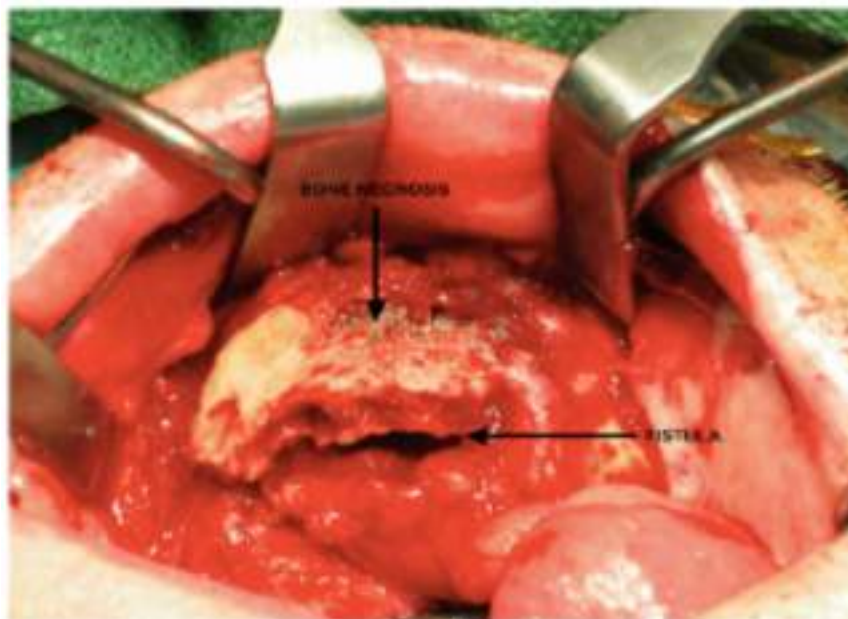
O recomendado aos pacientes em uso do medicamento por mais de três anos, interrompam o tratamento por pelo menos três meses antes da cirurgia de implante. Visto que esta decisão deve ser tomada em conjunto com o médico responsável pela prescrição, e o paciente deve ser informado sobre os riscos e benefícios da interrupção. Após a cirurgia, o paciente deve esperar o reparo dos tecidos moles antes de retomar a medicação (HANLEY et al., 2012).

2.3. Osteonecrose

A osteonecrose é um efeito adverso significativo associado à terapia antirreabsortiva com a utilização de bifosfonatos. Inicialmente, Marx (2003) identificou a ligação entre bifosfonatos e osteonecrose maxilar, chamando-a de osteonecrose avascular induzida por pamidronato e ácido zoledrônico (figura 3). (MARX, 2003).

Sendo que o primeiro reconhecimento dessa doença se deu no ano de 2003, após cirurgias bucomaxilos relatarem exposições ósseas com áreas necróticas, em um grande número de pacientes que realizavam tratamento com a aplicação de bifosfonatos em via endovenosa (WUTZL et al., 2008).

Figura 3: Osso necrosado com fístula



Fonte: Boston (2023)

Posteriormente, vários outros estudos confirmaram essa associação, e a condição passou a ser conhecida como osteonecrose maxilar relacionada a bifosfonatos (BRONJ) (AAOMS, 2022).

Em 2004, a Novartis®, empresa farmacêutica responsável pela produção do pamidronato (Aredia®) e do ácido zoledrônico (Zometa®), bisfosfonatos mais amplamente utilizados, emitiu alertas aos profissionais de saúde sobre o quadro associado ao uso desses medicamentos. Em 2006, eles divulgaram uma atualização de dados abordando todos os bisfosfonatos, fornecendo recomendações para prevenção, diagnóstico e tratamento, incluindo a osteonecrose (CARVALHO *et al.*, 2008).

No entanto, com o surgimento de medicamentos biológicos, houve um aumento nos casos em pacientes que usavam outros agentes antirreabsortivos, principalmente o desonumabe. Portanto, essa condição passou a ser chamada de osteonecrose maxilar associada a medicamentos (MRONJ) (RUGGIERO *et al.*, 2014).

Sendo que, a osteonecrose associada aos bifosfonatos é caracterizada pela Associação Americana dos Cirurgiões Bucomaxilofaciais (AAOMS), quando há tecido ósseo visível na região maxilofacial permanecendo por mais de oito semanas em pacientes que fazem o uso do bifosfonatos, mesmo que não possuam histórico de radioterapia na região da cabeça e do pescoço. (FORCE, 2007).

Visto que a real incidência de osteonecrose dos maxilares ainda é desconhecida, porém em uma estimativa realizada, nota-se que a aproximadamente 0.7 por 100.000 pessoas por ano são afetadas por esta patologia. (BAMIAS *et al.*, 2007).

A remodelação óssea é um processo normal e fisiológico que ocorre no corpo para manter a integridade e a saúde dos ossos. No entanto, quando há um desequilíbrio entre a formação e a reabsorção óssea, pode ocorrer necrose (morte do tecido) ósseo, dor e disgeusia (alteração no paladar), fistula oroantral, comunicação anormal entre a cavidade oral e o seio maxilar), odor fétido, trismo (dificuldade de abrir a boca), fistulas extraorais (comunicação anormal com o exterior) e outros sintomas (RIBEIRO, 2018).

A prevalência da MRONJ varia de 0,04% a 16%, dependendo do tipo de medicamento utilizado e da duração da terapia. Em pacientes oncológicos, que receberam altas doses de agentes antirreabsortivos e/ou antiangiogênicos potentes, há um maior risco de desenvolver MRONJ. (KHAN *et al.*, 2015).

Além disso, esses pacientes frequentemente recebem quimioterapia e corticoesteroides aumentando ainda mais o risco. Por outro lado, em pacientes com osteoporose ou outras condições benignas tratadas com medicamentos menos potentes e doses mais baixas, o risco de MRONJ é menor (KHAN *et al.*, 2015).

Por mais que a MRONJ possa ter ligação com procedimentos odontológicos cirúrgicos e infecções no campo bucal, devemos levar em consideração a individualidade e condição sistêmica do paciente em questão, como exemplo: osteoporose, câncer e saúde periodontal esses fatores e entre outros, podem influenciar diretamente a qualidade, quantidade e capacidade de reparo ósseo do paciente (DIMOPOULOS *et al.*, 2009).

Logo, para garantia de sucesso do procedimento e segurança ao paciente e ao dentista para que não ocorra intercorrências, é necessário um diálogo entre o dentista e o médico do paciente, onde juntos, realizaram uma análise minuciosa e individualizada, avaliando o medicamento em uso e discutindo os riscos e benefícios de interromper o tratamento com os bifosfonatos antes da cirurgia (RUGGIERO *et al.*, 2014).

Portanto, no contexto clínico a MRONJ é caracterizada devido a presença de osteoclastos, células inflamatórias e formação óssea reativa, todos próximos à necrose, sendo capaz de desenvolver anormalidades celulares e moleculares que levam à destruição óssea (CAPOCCI *et al.*, 2017).

2.4. Osteonecrose associada ao uso de Bifosfonatos

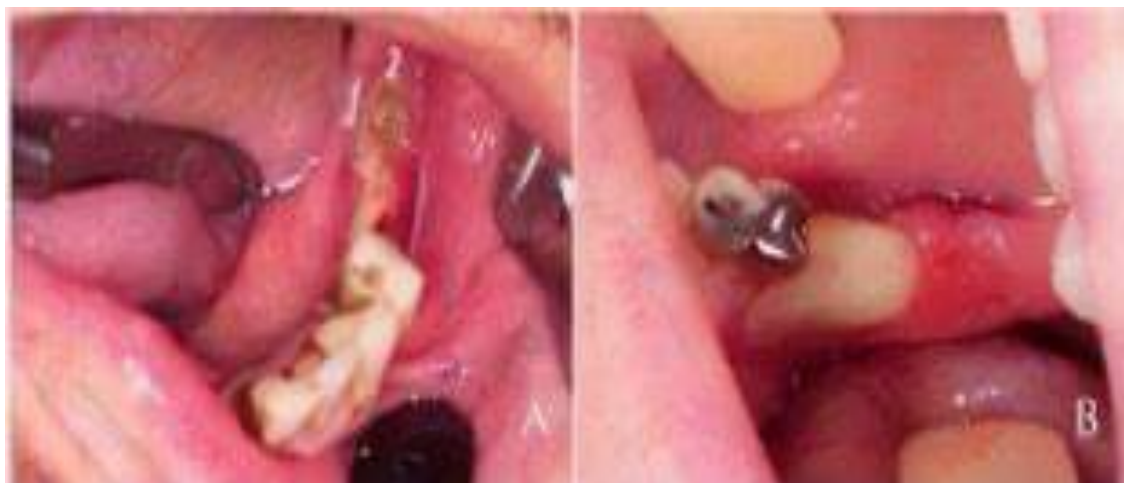A osteonecrose dos maxilares pelo uso de antirreabsortivos e antiangiogênicos é uma condição grave que afeta o osso. Esses medicamentos podem levar a diminuição na capacidade de remodelação óssea. Ou seja, o equilíbrio entre a formação óssea (osteoblastos) e a reabsorção óssea (osteoclastos) fica comprometido (RIBEIRO, 2018).

Os antirreabsortivos, como os bifosfonatos nitrogenados intravenosos e orais apresentam casos de ocorrência de osteonecrose, denominada em inglês por “bisphosphonates-related osteonecrosis of the jaws (BRONJ)”, que significa a osteonecrose dos maxilares associada a bifosfonatos. Essa condição ocorre quando pacientes que utilizam ou estava usando recentemente esse medicamento passam por procedimentos odontológicos cirúrgicos e também em casos de traumatismos ou infecções secundárias bucais (RUGGIERO et al., 2014).

O processo de desenvolvimento da MRONJ (figura 4) ainda é pouco entendido, porém, há uma crença que o uso prolongado de bifosfonatos (BPs) pode contribuir para isso. Acredita-se que os BPs tenham a capacidade de suprimir ou reduzir excessivamente a reabsorção óssea. Essa supressão tende a variar de acordo com a potência, frequência, dose e duração do uso dos BPs. Mesmo na presença de microfissuras e morte de osteócitos, o tecido ósseo não é eficientemente removido pelos osteoclastos, que são suprimidos pelos BPs. Essa interrupção do equilíbrio entre formação e reabsorção óssea pode contribuir para o desenvolvimento da MRONJ (ABRAHAMSEN, 2010).

Os casos de osteonecrose em pacientes que fazem o uso de bifosfonatos é 100 vezes maior para aquele em tratamento de câncer do que para o de osteoporose. A incidência de BRONJ é de 1:143:000 pacientes por ano, sendo que na mandíbula as chances de desenvolvimento chegam a 73%, na maxila 22,5% e nos dois ao mesmo tempo (4,5%). (RUGGIERO et al., 2014).

Além disso, casos em que o paciente toma bifosfonatos oralmente são normalmente considerados de baixo risco em comparação com aqueles que recebem tratamento intravenoso, como o caso dos pacientes com câncer. O tratamento intravenoso, que ocorre de forma mensal com bifosfonatos aumenta de forma significativa o risco de desenvolver MRONJ. Por isso, é crucial manter uma boa saúde oral durante o tratamento com bifosfonatos. Ademais, é importante evitar procedimentos invasivos sempre que possível, a fim de reduzir ainda mais o risco de complicações associadas à MRONJ (PASSERI; BÉRTOLO; ABUABARA, 2011).

Figura 4: Exposição óssea bilateral na mandíbula com diagnóstico de MRONJ

Fonte: Pinto (2017)

Um sistema de estadiamento, ou seja, o grau de disseminação para a MRONJ foi introduzido no artigo de posições para caracterizar de forma mais precisa todos os aspectos da apresentação clínica MRONJ. (Quadro 4) Desde as modificações, o sistema de estadiamento da American Association of Oral and Maxillofacial Surgeons (AAOMS) continuou a ser um sistema direto e relevante para classificar adequadamente cada paciente. No quadro abaixo é possível identificar os estágios de desenvolvimento da osteonecrose, seguida de características e qual a conduta do profissional. O mesmo foi adotado por várias sociedades profissionais (BOSTON, 2023).

Quadro 4: Classificação dos pacientes por estágios de necrose

Tipos de pacientes (MRONJ)	Características	Gestão atual
Zero riscos	Nenhuma	Higiene oral Observação multidisciplinar
Estágio 0	Dor local Osso alveolar reabsorvido pelo exame de imagem	Higiene oral Prescrição de analgésicos
Estágio 1	Necrose óssea Fístulas orais Ausência de inflamação visível	Higiene oral Retirada do osso afetado Analgésicos Avaliação periódica

Tipos de pacientes (MRONJ)	Características	Gestão atual
Estágio 2	Necrose óssea Fístulas orais Edema no local Secreção purulenta	Higiene oral Retirada do osso afetado Analgésicos Antibióticos
Estágio 3	Osso necrótico exposto Fístulas extra orais Necrose da mandíbula/ maxila Osteólite Comunicação bucosinusal Fraturas patológicas	Higiene oral Retirada do osso afetado Analgésicos Antibióticos

Fonte: Boston (2023)

Devido ao efeito antiangiogênico que é induzido pelos bifosfonatos e agentes farmacológicos anticâncer, o crescimento e o desenvolvimento das células endoteliais é inibido, promovendo assim a necrose. A partir de estudos, foi possível visualizar que em pacientes com câncer de mama metastático, o ácido zoledrônico realiza uma redução no fator de crescimento endotelial vascular (VEGF) e na angiogênese, como também no fator de crescimento de fibroblastos-2 (FGF-2) e na metaloproteinase de matriz-2 (MMP-2), ocorrendo a transformação do status do ambiente tecidual local. (FERRETTI et al., 2005)

Os pesquisadores sugerem que MRONJ pode surgir devido a redução da renovação óssea após alteração da funcionalidade dos osteoclastos ocasionada por agentes quimioterápicos como epacadostat e pembrolizumab. Com isso, a terapia com bifosfonatos e a presença de infecção e inflamação, pode acelerar o desenvolvimento da osteonecrose. Esses fatores em junção resultam na complexidade da MRONJ e destacam a importância de uma abordagem multidisciplinar e preventiva no seu manejo. (DECAUX; MAGREMANNE 2020).

Recentemente, outro pesquisador indicou que o denosumabe funciona como um anticorpo receptor ativador do fator nuclear (AntiRANKL). No entanto, é conhecido que o RANKL, um membro da via RANK-RANKL- OPG (Osteoprogenina), desempenha um papel crucial na ativação da osteoclastogênese. O RANKL não é apenas expresso pelos osteoclastos, mas também pelos linfócitos T, promovendo o crescimento e desenvolvimento das células osteoclásticas através de um mecanismo imunológico. Como o denosumabe age contra o RANKL, ele também interfere na formação de osteoclastos. (ISAWA et al., 2019).

Logo, indivíduos tratados com denosumabe demonstram uma osteoclastogênese prejudicada, entando mantiveram um crescimento dentário normal. Por isso, em alguns casos de MRONJ após terapia com inibidor do ligante RANK, como o denosumabe, outros mecanismos moleculares, incluindo uma via antiangiogênica, podem estar envolvidos. (DECAUX; MAGREMANNE 2020).

2.4.1 Ação dos Bifosfonatos nos osteoclastos

Os bifosfonatos não nitrogenados, quando são metabolizados pelos osteoclastos, passam a ser substratos na síntese de trifosfato de adenosina (ATP), que são citotóxicos e induzem a morte celular por apoptose. Os bifosfonatos nitrogenados, quando reabsorvidos pelos osteoclastos, atuam interrompendo a via do mevalonato, uma substância responsável por guiar a síntese do colesterol. Essa interrupção do mecanismo do mevalonato leva a um comprometimento no transporte vesicular intracelular, o que, por sua vez, provoca a apoptose, afetando diretamente o processo de reabsorção óssea (FERREIRA JUNIOR et al. 2007)

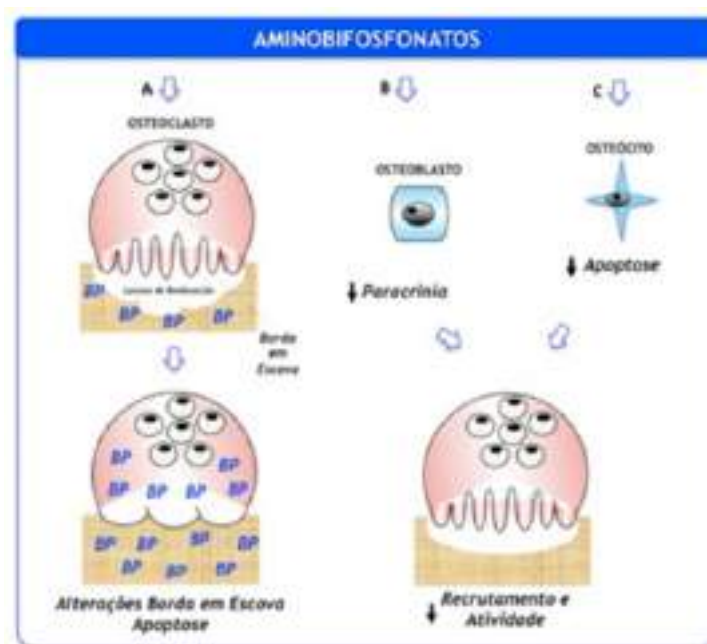
O tecido ósseo é composto por três tipos de células: osteoblastos, osteócitos e osteoclastos. As células formadoras de osso são chamadas de osteoblastos, o mecanismo de ação dela consiste na deposição de materiais proteicos na matriz celular, mineralizando o osso. Os osteoclastos tem função contrária, atuam na reabsorção óssea, causando a destruição da matriz na remodelação óssea. Os osteócitos, são responsáveis pela homeostase do cálcio plasmático e estão localizados na parte mais profunda das fibras proteicas da matriz óssea (FERNANDES, 2005).

Os osteoclastos são células gigantes multinucleadas, necessárias por toda a vida, desde o desenvolvimento esquelético (modelamento) até ao processo de remodelamento ósseo, realizando reparos de microfraturas e a homeostase óssea. (RUOCCO-VETUCCI, 2023).

Durante a sua atividade, os osteoclastos prendem-se ao osso por meio da zona clara, é a estrutura que sela o compartimento onde ocorre a reabsorção, assim como explicado na figura 7. (CHAVES ET AL, 2018).

Os osteoclastos são foco na área de estudo de tecidos mineralizados, sendo que a dependência da cicatrização de feridas orais dos osteoclastos é pouco estudada e a natureza temporal da atividade osteoclástica em feridas orais e o papel dos osteoclastos como células fagocíticas no ambiente da ferida são de interesse da comunidade de cirurgiões dentistas (BROZOSKI, 2012).

Figura 5: Mecanismo de ação dos Bifosfonatos nitrogenados



Fonte: Chaves et al. (2018)

Observa: A) Os aminobifosfonatos ligam-se ao tecido ósseo e durante a reabsorção são incorporados por osteoclastos e inibem a prenicação de proteínas, desencadeando a ruptura da borda em escova e a apoptose de osteoclastos; B) Sob ação dos BPs, os osteoclastos inibem de forma parácrina a atividade e/ou o recrutamento dos osteoclastos; C) atuando em osteócitos, os BPs diminuem a sua morte, inibindo a reabsorção óssea por osteoclastos que atuariam na fagocitose dos osteócitos apoptóticos (CHAVES et al. 2018).

Em virtude do processo de absorção de cristais de hidroxiapatita (HAP), os Bifosfonatos encontram-se ligados a ela. Com o aumento da concentração de BPs em uma solução, nota-se incrementos na HAP até chegar na sua saturação, refletindo assim na capacidade de absorção dos BPs nos cristais de (HAP). Com as diferenças de intensidade de medicamento da classe dos BPs em PH 7,4, pode-se observar a sequencia de interação em ordem da menor para a maior: risedronato, zolendronato, ibandronato e alendronato (Quadro 6) (BROZOSKI, 2012).

Quadro 6: Bifosfonatos classificado em PH: 7,4

Substância/ Nome genérico	Classificação química	Indicação primária	Potência relativa*
Risendronato	Amino-BP	Osteoporose	1000

Zolendronato	Amino-BP	Metástases ósseas, Osteoporose	10000 +
Ibandronato	Amino-BP	Osteoporose	1000
Alendronato	Amino-BP	Osteoporose	1000

Fonte: Adaptado de Coelho (2010)

2.4.2 Redução do risco da ocorrência da MRONJ

A MRONJ é de difícil resolução e frequentemente é resultante da perda de algum ou vários elementos dentários e grandes defeitos ósseos devido à ressecção parcial ou completa da maxila e/ou mandíbula. Por vezes, a reabilitação com implantes dentários ou próteses não é viável, o que reduz significativamente a qualidade de vida dos pacientes. (BAUER et al., 2012).

Através disso, é recomendado que os pacientes candidatos a ter MRONJ devido ao tratamento com utilização de medicamentos composto por bifosfonatos, devem realizar visitas frequentes ao dentista, sendo inicialmente prescritas pelo próprio médico que o acompanha ao longo da terapia (MOURÃO et al., 2013).

O tratamento odontológico (Quadro 6 e 7), deve ocorrer antes de se dar início a terapia com bifosfonatos, incluindo a profilaxia, controle de cáries, restaurações, tratamento endodôntico e procedimentos cirúrgicos, Dentes com prognóstico desfavorável precisam ser extraídos. Próteses totais ou parciais devem ser avaliadas e ajustadas para não traumatizar a mucosa oral e diminuindo as chances de osteonecrose (RUGGIERO et al., 2022).

Quadro 7: Fatores para o desenvolvimento de osteonecrose dos maxilares

Em relação ao fármaco.	Potência do bisfosfonato Duração da terapia Associação a outros fármacos	Bifosfonatos. de 3ª geração Pacientes em uso por mais de 3 anos Corticoides
Fatores locais.	Cirurgias dento-alveolares Anatomia Local - Trauma local Doenças Orais Concomitantes	Durante terapia Mandíbula Uso de prótese Doença periodontal

Fatores Gerais	Idade Sexo Raça Sistêmico	Paciente a partir da 6 ^a década Pacientes mulheres Caucasianos Alterações Vasculares/Diabetes
-----------------------	------------------------------------	---

Fonte: Ruggiero (2014)

Portanto, para minimizarmos as chances de desenvolvimento da osteonecrose dos maxilares decorrentes do uso de medicamentos, devemos seguir algumas medidas preventivas e estratégias de manejo. Sendo elas: Avaliação odontológica prévia ao tratamento com bifosfonatos e tratamento das condições preexistentes; Orientação de higiene bucal e informar os riscos à saúde bucal devido ao uso de bifosfonatos; realizar a manutenção da saúde bucal, para que assim não ocorra necessidade de serem feitas intervenções mais invasivas e em casos de urgência a realização de cirurgias como: extrações ou instalação de implantes, o acompanhamento pós operatório deve ser rigoroso até sua completa recuperação. (RUGGIERO et al., 2022).

O protocolo clínico preventivo consiste na avaliação clínica e imaginológica, através de exames de radiografia, sendo eles a panorâmica, raio x periapical e se necessária a realização de uma tomografia. Com isso será feita a eliminação de focos de infecção e fatores traumáticos que podem favorecer o desenvolvimento da osteonecrose. (RUOCCO-VETUCCI; FALONI; FAEDA, 2019).

2.5. Osteonecrose em pacientes idosos

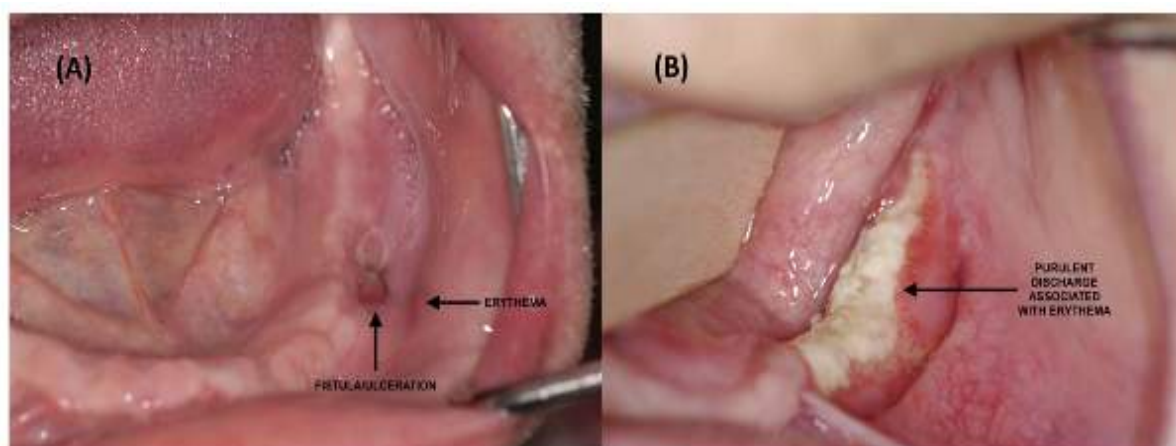
Os pacientes idosos, normalmente desenvolvem patologias que requerem tratamento com fármacos, dentre as doenças que mais acomete essa população, está a osteoporose e o câncer. Devido a isso, medicamentos antiangiogênicos e/ou imunomoduladores para osteoporose e câncer, são frequentemente descritos para pacientes mais velhos, que sofrem com essas alterações fisiológicas (WAT,2016).

No contexto da terapia antirreabsortiva e antiangiogênica, a idade superior a 65 anos representa um fator de risco para o desenvolvimento de osteonecrose nos maxilares (ONM) (RUGGERIO, 2014). Além disso, um estudo estatístico recente avaliou 70 estudos no MEDLINE, que indica que a idade média para desenvolver ONM é de 62 anos (PALLA, 2021).

Portanto, podemos afirmar que a ONM pelo uso de bifosfonatos é uma condição de maior incidência em pacientes idosos. (BOSTON, 2023).

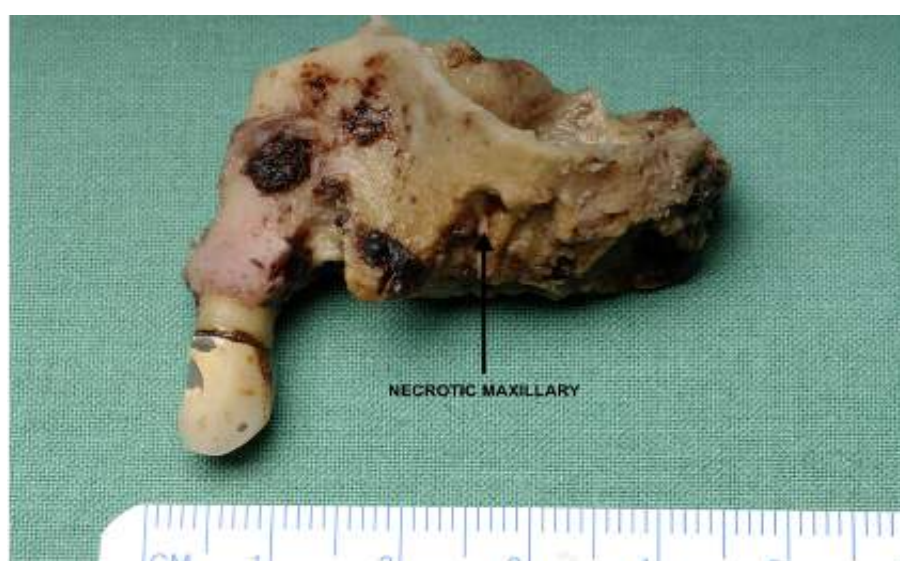O uso de antirreabsortivos para osteoporose e câncer, são mais utilizadas por idosos com mais de 62 anos, com isso, é possível afirmar que o risco de osteonecrose dos maxilares pelo uso de bifosfonatos é maior em idosos. A figura 6 e 7 e mostra um estágio 3 de osteonecrose de acordo com a AAOMS, paciente de 72 anos, há presença de necrose e hemorragia extensa (BOSTON, 2023).

Figura 6: (A) paciente estágio 2 de MRONJ com 0,5 cm. (B) Estágio 2 de ONM pela AAOMS, ou estágio 4 segundo Weitzmann com 2mm



Fonte: Boston (2023)

Figura 7: Estágio 3 de osteonecrose do osso maxilar



Fonte: Boston (2023)

O risco elevado de desenvolvimento de osteonecrose nos pacientes idosos, se deve pelo fato da terapia com bifosfonatos estar associada de 40% a 70% nas fraturas vertebrais, logo

justifica-se as elevadas taxas de administração desses agentes medicamentosos na população idosa. Portanto, assumimos que esta população idosa selecionada está exposta ao risco de desenvolver MRONJ. (ADLER et al., 2016).

Sendo que a osteoporose é uma doença caracterizada pelo baixo pico de massa óssea, em combinação com a perda fisiológica que decorre naturalmente em todos os indivíduos, onde tipicamente afeta mais mulheres, durante os 40 ou 50 anos de vida. É o efeito de uma degeneração óssea, ainda não existe cura, somente tratamentos paliativos disponíveis, como medicamentos antirreabsortivos (FERREIRA JUNIOR *et al.*, 2007)

Logo, a osteonecrose dos maxilares é mais comum em pacientes idosos, já que são a população com maior indicação para essa terapia. Isso é especialmente importante, considerando que essa faixa etária está mais suscetível a transtornos dentários do que a população mais jovem. (GRIDELLI, 2007)

Os bifosfonatos que são administrados por via intravenosa, são considerados mais eficazes em controlar a hipercalcemia. Eles bloqueiam a osteólise osteoclástica através de seu conhecido efeito apoptótico e antiproliferativo nos osteoclastos. Além de que eles também têm propriedades antitumorais, reduzindo o desenvolvimento de metástases ósseas. (FARIAS,2005).

2.6. Efeitos colaterais dos Bifosfonatos

Apesar de ter uma ampla aplicação, os Bifosfonatos apresentam efeitos colaterais como: febre, alterações gastrointestinais, oculares, náuseas, toxicidade renal, hipocalcemia, alterações no sistema nervoso. Determinados efeitos colaterais variam com a via de administração do medicamento, dose e tempo de utilização. Sendo que, a via de administração pode ser via oral e intravenosa, o tempo de utilização de mais de três anos aumenta a predisposição à osteonecrose. (RUOCCO-VETUCCI, 2022).

Os efeitos colaterais que ocorrem nos indivíduos usuários de bifosfonatos, merecem uma notória importância a osteonecrose dos maxilares, naqueles que realizaram exodontias prévias (MARKIEWICZ et al., 2005).

Apesar de haver diversos efeitos colaterais, incluindo a osteonecrose dos maxilares, os distúrbios gastrintestinais como úlcera péptica, quadros de esofagite erosivas e, ocasionalmente ainda, distúrbios de paladar e desenvolvimento de câncer esofágico são efeitos que merecem destaque. (GREEN et al. 2010).

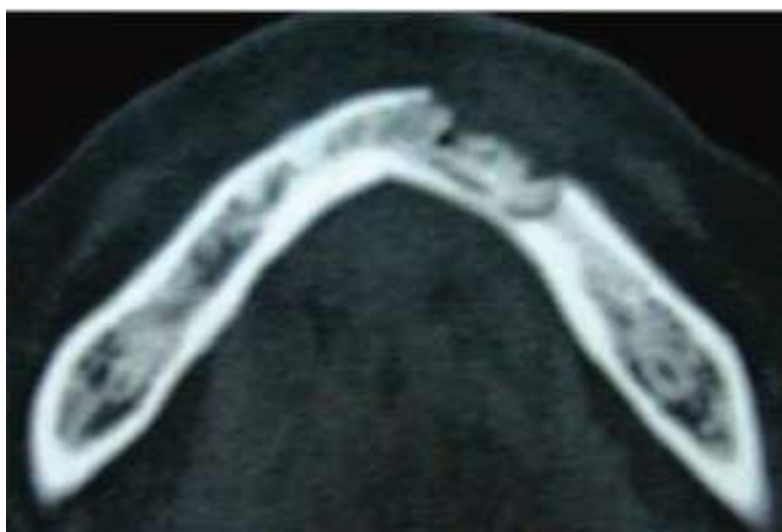Outro efeito colateral não tão relatado é que os bifosfonatos orais podem causar lesões em mucosa oral, possivelmente pelo seu contato com a mucosa durante a ingestão. Há também

relatos como reações adversas, de forma rara, a depressão óssea marrom e trombocitopenia (CARTER et al., 2005)

2.6.1 Diagnóstico

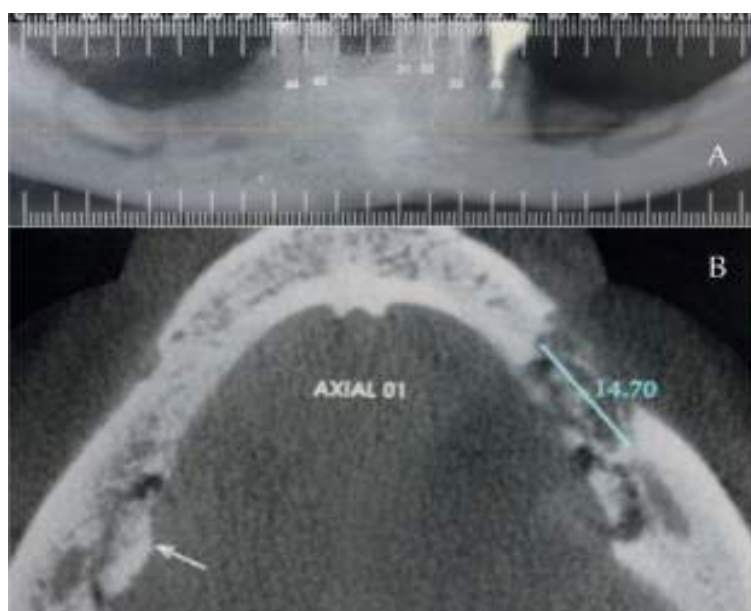
O diagnóstico da osteonecrose é predominantemente clínico e baseado na presença de sinais e sintomas, além de exames complementares como radiografia panorâmica, periapical e tomografias (figura 8 e 9). (MERIGO et al., 2006).

Figura 8: Tomografia computadorizada da mandíbula com presença de área necrótica



Fonte: Brozoski (2012)

Figura 9: Tomografia computadorizada da mandíbula, sugestiva de sequestro ósseo



Fonte: Pinto (2017)

Importante relatar que os primeiros sinais de MRONJ são geralmente detectados através da avaliação radiográfica, que revela osteólise e osteosclerose associadas, aumento da espessura

da lâmina dura, aumento do espaço do ligamento periodontal, espessamento do córtex mandibular, realce do canal mandibular e eventual destruição óssea periodontal (DEVLIN et al., 2018)

Um número significativo de paciente com Osteonecrose nos maxilares após o uso de bifosfonatos (94%) são assintomáticos e apresentam exposição óssea, enquanto até 4,5% dos casos desenvolvem fraturas mandibulares após tratamento odontológico (MÜCKE, 2016).

A detecção precoce (figura 10) antes da exposição óssea é de suma importância para esses pacientes. Os primeiros sinais de ONM são realizados através de uma avaliação radiológica mostrando osteólise e osteosclerose associada ao aumento da espessura da lâmina dura, do córtex mandibular, realce do canal mandibular, destruição óssea periodontal e aumento do espaço do ligamento periodontal (DEVLIN, 2018).

Figura 10: Características para determinação de MRONJ

Características a serem investigadas:

- 1) Tratamento atual ou anterior com antirreabsortivo isoladamente ou em combinação com imunomoduladores ou medicamentos antiangiogênicos;
- 2) Osso exposto ou osso que pode ser sondado através de fistula intraoral ou extraoral em região maxilofacial que persiste por mais de 8 semanas;
- 3) Ausência de histórico de radioterapia ou doença metastática nos maxilares.

Fonte: Ruggiero (2022)

Os exames radiológicos de primeira escolha podemos destacar a radiografia panorâmica, tomografia computadorizada e a tomografia computadorizada de face. A radiografia panorâmica é o método de primeira escolha para observar possíveis alterações ósseas causadas pelos bifosfonatos, tendo maior visibilidade áreas com presença de esclerose e osteolítica na maxila ou mandíbula (KOTH, 2016).

Em estágios iniciais de osteonecrose, os achados radiográficos podem ser negativos. Entretanto, através das observações dos pesquisadores foi possível notar mudanças sutis, como o espessamento do ligamento periodontal. Essa descoberta é um aspecto da doença periodontal crônica, a qual é um fator de predisposição para a osteonecrose (WOO et al., 2006).

O consenso Nacional Italiano, juntamente com o da AAOMS em 2022, determinou que para ser considerada osteonecrose associada ao uso de BPs, é necessário exames de imagem que apresentem características de necrose na radiografia, além da cicatrização lenta, sequestro ósseo ou osso exposto (AAOMS, 2022).

Os sinais e sintomas que normalmente são observados nos pacientes, incluem dor nos maxilares, área óssea necrótica exposta, com coloração branco-amarelada, com bordas irregulares, podendo elas serem desenvolvidas a partir do local de extração dentária. (PEREIRA et al., 2009).

Também são relatadas úlceras teciduais dolorosas ao redor da exposição óssea, presença de coleção de pus antes da exposição óssea, inchaço localizado e fistulas extraorais. Na eventualidade em que os dentes estão localizados nos sítios ósseos afetados, apresentam mobilidade e dor intensa (PEREIRA et al., 2009).

Outro sinal inicialmente observado é a sinusite dos seios maxilares, sendo uma das primeiras manifestações clínicas em pacientes com envolvimento desses seios. Quando ocorre o acometimento do feixe neurovascular, devido à inflamação ou infecção ao redor do osso necrosado, pode ocorrer parestesia e anestesia (MERIGO et al., 2006).

2.6.2 Tratamento

A forma de tratamento para os indivíduos que já desenvolveram a osteonecrose deve estar voltada para a preservação da qualidade de vida, a diminuição dos quadros de dor e infecções, além de prevenir o surgimento de novas áreas necróticas. (PINTO et al., 2017)

O tratamento da osteonecrose dos maxilares ocorridas pelo uso de bifosfonatos é um obstáculo relevante aos profissionais envolvidos, pois é um desafio encontrar o tratamento adequado. Por isso a ênfase especial deve ser dada a prevenção para que não ocorra a inicialização do processo de osteonecrose (BAGÁN et al., 2006)

Os procedimentos cirúrgicos odontológicos, caso não sejam procedimento eletivo, para o mínimo risco de Osteonecrose, o procedimento deve ser atraumático, tratamento profilático antibiótico, enxaguante bucal, sutura oclusiva após extração para ter cicatrização de primeira intenção, e principalmente higiene bucal correta. Mesmo tomando todas as medidas profiláticas, ainda há chances de desenvolvimento de osteonecrose, assim como descrito no quadro 9. (AAOMS, 2022).

Desde a primeira consulta, o paciente deve receber orientações quanto à possibilidade de desenvolvimento de osteonecrose. As medidas antibióticas podem ser com Amoxicilina 500mg ou Ampicilina 400mg ou Clindamicina 300mg, 24 horas antes do procedimento (RIBEIRO, 2018).

O tratamento medicamentoso (Quadro 8) em situações que há ocorrência de osteonecrose dos maxilares, podemos administrar medicamentos tópicos, enxaguatórios bucais antimicrobianos e antibióticos. Dado que, os antibióticos orais são essenciais para tratar as

infecções associadas à MRONJ, por possuírem caráter polimicrobiano, envolvem organismos como Actinobacteria, Bacteroides, Firmicutes e Fusobacteria (WILLIAMS, 2015).

Por isso recomenda-se o uso de antibióticos de amplo espectro. Entre as opções estão a amoxicilina/ácido clavulânico, ampicilina, metronidazol e clindamicina. Caso ocorra a resistência aos antimicrobianos orais, antibióticos administrados por via intravenosa podem ser uma opção, podendo ser utilizados até 6 semanas (WILLIAMS, 2015).

Quadro 8: Tratamento não cirúrgico da MRONJ em diferentes estágios

Tratamento não cirúrgico		
Estágio 1	Estágio 2	Estágio 3
Cuidado local com tecidos moles e osso exposto		
Prescrever bochechos antimicrobianos		
Remoção sequestros ósseos móveis		
-----	Antibiótico sistêmico Controle da dor	Antibiótico sistêmico (Oral ou endovenoso) Controle da dor
Possíveis desfechos: 1- Resolução da MRONJ 2- MRONJ estágio 1 estável, deve continuar o tratamento não cirúrgico. 3- Progressão da MRONJ reestagiar	Possíveis desfechos: 1- Resolução da MRONJ 2- MRONJ estágio 1 ou 2 estável, deve continuar o tratamento não cirúrgico. 3- Progressão da MRONJ, tratamento para estágio 3	Possíveis desfechos: 1- Resolução da MRONJ 2- MRONJ estágio 3 estável, deve continuar o tratamento não cirúrgico. 3- Se houver progressão da condição médica evoluir para tratamento cirúrgico.
- Quando realizada sequestrotomia (com o mínimo de trauma possível), e remoção do osso necrótico, realizar PDT semanalmente até completo reparo. - Manter antibioticoterapia por 7 dias pós operatório. - Quando houver dor ou edema pós operatório deve se realizar fotobiomodulação com laser infravermelho extra e intra oral até a remissão dos sinais e sintomas.		

Fonte: Ruggiero (2022)

Quadro 9: Estratégias para redução de risco de MRONJ, segundo a AAOMS

Previamente a terapia antirreabsortiva		Durante a terapia antirreabsortiva	
Patologia não maligna	Patologia maligna	Patologia não maligna	Patologia maligna
<p>Orientação ao paciente sobre os riscos associados ao uso prolongado de antirreabsortivos –</p> <p>A otimização da saúde bucal pode ocorrer simultaneamente ao uso do antirreabsortivo.</p>	<p>Oriente os pacientes sobre o maior risco de MRONJ e a importância do atendimento odontológico regular.</p> <p>Otimização da saúde bucal deve ocorrer antes da utilização dos antirreabsortivos, se as condições sistêmicas permitirem.</p>	<p>Sem alteração do plano operatório para a maioria dos pacientes –</p> <p>Em caso de extração dentária não eletiva fazer esquema de medicação, duração da terapia, comorbidades, uso de outras medicações (quimioterapia, esteroides ou antiangiogênicos), grau de infecção/inflamação subjacente à cirurgia e extensão da cirurgia a ser realizada –</p> <p>Prescrever antibiótico via oral. Cirurgia menos traumática possível. Sutura oclusiva, caso o reparo não aconteça conforme o esperado, utilizar PDT. Se o paciente apresentar dor e edema pós-operatório, a fotobiomodulação deve ser realizada até completa remissão dos sinais e sintomas. Orientar sobre a importância da higiene oral e bochechos diários com digluconato de clorexidina 0,12%</p>	<p>Orientar o paciente sobre o maior risco de MRONJ no cenário de doença maligna e sobre a importância da prevenção e cuidados dentários regulares.</p> <p>Evitar cirurgias orais. Considerar técnicas de sepultamento de raízes com tratamento endodôntico para evitar extrações e contraindicar implantes dentários –</p> <p>Não interromper o uso dos antirreabsortivos.</p> <p>Prescrever antibiótico via oral.</p> <p>Realizar cirurgia menos traumática possível.</p> <p>Em caso de extração dentária não eletiva, fazer esquema de medicação, duração da terapia, comorbidades, uso de outras medicações (quimioterapia, esteróides ou antiangiogênicos), grau de infecção/inflamação após a cirurgia e extensão da cirurgia a ser realizada.</p> <p>Orientar sobre a importância da higiene oral e bochechos diários com digluconato de clorexidina 0,12%.</p>

Fonte: AAOMS (2022)

2.7. Papel do cirurgião dentista frente à osteonecrose

Em relação à abordagem odontológica, existem muitos estudos que apresentam controversas. Mas é unânime a importância de uma avaliação prévia como uma anamnese completa com a história médica detalhada, para que o cirurgião dentista possa fazer diagnósticos e medidas profiláticas em dentes que possam estar condenados, em áreas não traumáticas da odontologia como dentística, endodontia e periodontia, além de próteses mal adaptadas que causam micro lesões que levam a um trauma grande que predispõe a osteonecrose (RIBEIRO, 2018).

Antes do início de tratamento com antirreabsortivos, o paciente deve passar por avaliação odontológica e fazer todos os procedimentos cirúrgicos. Mas quando o quadro de osteonecrose já está instalado, é necessário cuidados adicionais (RIBEIRO, 2018).

Os procedimentos de implantodontia estão contraindicados, mas quando qualquer procedimento cirúrgico for necessário, o cirurgião dentista pode pedir exames laboratoriais como o da dosagem do marcador específico da reabsorção óssea, o Telo-peptídeo- C Terminal ou colágeno tipo I (CTX), os mesmos são liberados durante a remodelação e renovação óssea. Os BPs diminuem o CTX após 3 meses de terapia, sendo os valores entre 100 e 150 pg/ml, sendo os valores normais de 300- 600 pg/ml (RUOCCO-VETUCCI, 2023)

Há uma necessidade, de desenvolvimento de melhores fatores diagnósticos e prognósticos para ONM. Sejam eles estudos prospectivos aprimorados em pacientes em risco de ONM poderiam fornecer uma visão clara dos preditores da doença e auxiliar na otimização das abordagens preventivas. Tais estudos examinam detalhadamente, os fatores como histórico médico, uso de medicamentos, estado periodontal e saúde oral geral para identificar os pacientes mais suscetíveis (RIBEIRO, 2018).

Sobretudo, a pesquisa nesse campo é importante para melhorar o manejo clínico da ONM e garantir uma melhor qualidade de vida para os pacientes que sofrem o risco de desenvolver essa doença (RUGGIERO et al., 2014).

3. CONSIDERAÇÕES FINAIS

A extração dentária seguida de osteonecrose associada pelo uso de bifosfonatos é uma condição que está em desenvolvimento. O uso de antirreabsortivos como o Bifosfatos, vem aumentando para tratamento de inúmeras doenças relacionada ao tecido ósseo, mas por ser um medicamento de liberação lenta, a sua meia vida, ou seja, o tempo que demora para ser excretado é muito alto. Por esse motivo, as chances de acontecer a osteonecrose são significativas.

A associação da terapia antirreabsortiva (Bifosfonatos) é um estudo recente que tem como objetivo associar o uso do bifosfonato e a osteonecrose. Clinicamente, a osteonecrose na mandíbula ou maxila é caracterizada pela presença de um tecido ósseo necrótico exposto que geram dor e desconforto ao paciente com a área infectada, mas, a partir de exames complementares, como o radiográfico é possível chegar a um diagnóstico precoce.

O objetivo principal da pesquisa desse medicamento com pacientes em tratamento, independente do protocolo terapêutico é cessar a exposição óssea e a dor, estimulando o reparo tecidual. O tratamento pode ser cirúrgico ou não cirúrgico dependendo do estágio de contaminação.

Dentre todas as formas de tratamento da osteonecrose relacionada ao uso do Bifosfonato, a prevenção é a melhor delas. É importante que profissionais cirurgiões dentistas entendam da gravidade de realizar um procedimento invasivo em pacientes que estão ou fizeram tratamento com antirreabsortivos. Desta forma, a avaliação prévia com uma boa anamnese, exames clínicos, laboratoriais e radiográficos é muito importante para evitarmos a sua instalação.

REFERÊNCIAS

AAOMS. American Association of Oral and Maxillofacial Surgeons Position Paper on Bisphosphonate-Related Osteonecrosis of the Jaws. **Journal of Oral and Maxillofacial Surgery**, 2022.

ABRAHAMSEN, B. adverse effects of bisphosphonates. *Calcified tissue international*, v.86, n.6, p.421-35, 2010.

Adler RA, El-Hajj Fuleihan G, Bauer DC, et al. Gerenciando a osteoporose em pacientes em tratamento prolongado com bifosfonatos: relatório de uma força-tarefa da Sociedade Americana de Pesquisa Óssea e Mineral 2016;31(10):1910].

ALMAZROOA, Soulafa A.; UAU, Sook-Bin. Osteonecrose da mandíbula associada a bifosfonatos e não bifosfonatos: uma revisão. **The Journal of the American Dental Association** , v. 7, pág. 864-875, 2009.

BAGÁN, José et al. Recommendations for the prevention, diagnosis, and treatment of osteonecrosis of the jaw (ONJ) in cancer patients treated with bisphosphonates. **Medicina Oral, Patología Oral y Cirugía Bucal (Internet)**, v. 12, n. 4, p. 336-340, 2007.

BAGAN, Patrick et al. Prognostic factors and surgical indications of pulmonary epithelioid hemangioendothelioma: a review of the literature. **The Annals of Thoracic Surgery**, v. 82, n. 6, p. 2010-2013, 2006.

Bamias A, Kastritis E, Bamia C, et al. Osteonecrosis of the jaw in cancer after treatment with bisphosphonates: incidence and risk factors. *Journal of Clinical Oncology* vol. 23 (4), 8580-87, 2007.

BAMIAS, Aristóteles et al. Osteonecrose da mandíbula no câncer após tratamento com bifosfonatos: incidência e fatores de risco. **J Clin Oncol** , v. 34, pág. 8580-7, 2005.

BOSTON, B. et al. Medication-related osteonecrosis of the jaw: A disease of significant importance for older patients. **Journal of the American Geriatrics Society**, 2023.

BROZOSKI, M. A. et al. Osteonecrose maxilar associada ao uso de bisfosfonatos. **Revista Brasileira de reumatologia**, v. 52, p. 265-270, 2012.

CAPOCCI, M. et al. Medication-related osteonecrosis of the jaws (MRONJ) and quality of life evaluation: A pilot study. **La Clinica Terapeutica**, v. 168, n. 4, p. e253-e257, 2017.

Carlson ER, Basile JD. O papel da ressecção cirúrgica no tratamento da osteonecrose dos maxilares relacionada aos bifosfonatos. *J Oral Maxillofac Surg.*2009;67(5 Supl):85-95. faça: 10. 1016/j.joms.2009.01.006

CARTER, Glen; GOSS, Alastair Norman; DOECKE, Christopher. Bisfosfonatos e necrose avascular da mandíbula: uma possível associação. 2005.

Carvalho A, Mendes RA, Carvalho D, et al. Osteonecrose da mandíbula associada a bisfosfonatos intravenosos em doentes oncológicos. *Acta Med Port* vol. 2, 505-510, 2008.

CHADHA, G. K. et al. Osseointegration of dental implants and osteonecrosis of the jaw in patients treated with bisphosphonate therapy: A systematic review. *Journal of Oral Implantology*, v. 39, n. 4, p. 510-520, 2013.

CHAVES, R. A. da C.; ÓRFÃO, A. M. A.; JÚNIOR, W. B.; QUEIROZ, T. P.; FALONI, A. P. Bifosfonatos e Denosumabes: mecanismos de ação e algumas implicações para a implantodontia. **Revista Brasileira Multidisciplinar**, v. 21, n. 2, p. 66-80, 2018.

COELHO, Ana Isabel; DE SOUSA GOMES, Pedro; FERNANDES, Maria Helena. Osteonecrose dos maxilares associada ao uso de bifosfonatos. Parte I: etiologia e apresentação clínica. **Revista Portuguesa de Estomatologia, Medicina Dentária e Cirurgia Maxilofacial**, v. 51, n. 2, p. 95-101, 2010.

Decaux J, Magremanne M. Osteonecrose da mandíbula relacionada à medicação relacionada ao epacadostat e pembrolizumab. *J Stomatol Oral Maxillofac Surg.*2020;121(6):740-742

Devlin H, Greenwall-Cohen J, Benton J, Goodwin TL, Littlewood A, Horner K. Detectando os primeiros sinais radiológicos de osteonecrose relacionada aos bifosfonatos. *Dent J.*2018; 224(1):26-31

DEVLIN, H. et al. Detecting the earliest radiological signs of bisphosphonate-related osteonecrosis. **British Dental Journal**, v. 224, n. 1, p. 26-31, 2018.

DIMOPOULOS, MA et al. Redução da osteonecrose da mandíbula (ONM) após implementação de medidas preventivas em pacientes com mieloma múltiplo tratados com ácido zoledrônico. **Anais de Oncologia** , v. 20, n. 1, pág. 117-120, 2009.

EL OSTA, Lana et al. Bisphosphonate-related osteonecrosis of the jaw: awareness and level of knowledge of Lebanese physicians. **Supportive Care in Cancer**, v. 23, p. 2825-2831, 2015.

Farias MLF. A Hipercalcemia nas Malignidades: Aspectos Clínicos, Diagnósticos e Terapêuticos. *Arq Bras Endocrinol Metab* vol. 49 (5), 816-823 Out., 2005.

FERNANDES, C.; LEITE, R. S.; LANÇAS, F. M. Bifosfatos: síntese, análises químicas e aplicações farmacológicas. **Química Nova**, v. 28, n. 2, p. 274-280, 2005.

FERREIRA JUNIOR, Clébio Derocy; CASADO, Priscila Ladeira; BARBOZA, Eliane dos Santos Porto. Osteonecrose associada aos bifosfonatos na odontologia. **Periodontia**, p. 24-30, 2007.

Ferretti G, Fabi A, Carlini P, et al. Modificações nos níveis circulantes induzidas pelo ácido zoledrônico de fatores angiogênicos, metaloproteinases e citocinas próinflamatórias em pacientes com câncer de mama metastático. *Oncologia*. 2005;69(1):35-43.

FORCE, Advisory Task. Advisory Task Force on Bisphosphonate-Related Osteonecrosis of the Jaws, American Association of Oral and Maxillofacial Surgeons: American Association of Oral and Maxillofacial Surgeons position paper on bisphosphonate-related osteonecrosis of the jaws. *J Oral Maxillofac Surg*, v. 65, p. 369-376, 2007.

GEGLER, Aderson et al. Bisfosfonatos e osteonecrose maxilar: revisão da literatura e relato de dois casos. **Revista brasileira de cancerologia**, v. 52, n. 1, p. 25-31, 2006.

Green J, Czanner G, Reeves G. Oral bisphosphonates and risk of cancer of oesophagus, stomach, and colorectum: case-control analysis within a UK primary care cohort. *BMJ* vol. 341, 2010

GRIDELLI, Cesare. The use of bisphosphonates in elderly cancer patients. **The oncologist**, v. 12, n. 1, p. 62-71, 2007.

HANLEY, D. et al. Denosumab: mechanism of action and clinical outcomes. *International journal of clinical practice*, v. 66, n. 12, p. 1139- 1146, 2012

HERRERA-BARRAZA, Víctor et al. Complications post simple exodontia: A systematic review. **Dental and Medical Problems**, v. 59, n. 4, p. 593-601, 2022.

HOLZINGER, D. et al. Effect of dental implants on bisphosphonate-related osteonecrosis of the jaws. *Journal of Oral and Maxillofacial Surgery*, v. 72, n. 10, p. 1937. e1-1937. e8, 2014

HUGHES, D. E. et al. Inhibition of osteoclast-like cell formation by bisphosphonates in long-term cultures of human bone marrow. **The Journal of clinical investigation**, v. 83, n. 6, p. 1930-1935, 1989.

ISAWA M, Karakawa A, Sakai N, et al. Efeitos biológicos do anticorpo antiRANKL e do ácido zoledrônico no crescimento e erupção dentária em camundongos em crescimento. *Representante Científico*.2019;9(1):19895

KHAN, A. A. et al. Diagnosis and management of osteonecrosis of the jaw: a systematic review and international consensus. **Journal of Bone and Mineral Research**, v. 30, n. 1, p. 3-23, 2015.

KOTH, V. S. et al. Bisphosphonate-related osteonecrosis of the jaw: from the sine qua non condition of bone exposure to a non-exposed BRONJ entity. **Dentomaxillofacial Radiology**, v. 45, n. 7, 2016.

MARKIEWICZ, Michael R. et al. Osteonecrose dos maxilares associada aos bifosfonatos: uma revisão do conhecimento atual. **The Journal of the American Dental Association** , v. 12, pág. 1669-1674, 2005.

MARX, R. E. Pamidronate (Aredia) and zoledronate (Zometa) induced avascular necrosis of the jaws: a growing epidemic. **Journal of oral and maxillofacial surgery**, v. 61, n. 9, p. 1115-1117, 2003.

MERIGO E, Manfredi M, Meleti M et al. Bone necrosis of the jaws associated with bisphosphonatetreatment: a report of twenty-nine cases. *Acta Biomed* 77; 109-117, 2006.

MOURÃO, C. F. A. B.; MOURA, Antônio Pedro; MANSO, José Eduardo Ferreira. Tratamento da osteonecrose dos maxilares associada aos bifosfonatos: revisão da literatura. **Rev Bras Cir Cabeça Pescoço**, v. 42, n. 2, p. 113-7, 2013.

MÜCKE, T. et al. Bisphosphonate and medication-related osteonecrosis of the jaw: a review. In: *Seminars in musculoskeletal radiology*. **Thieme Medical Publishers**. p. 305-314, 2016.

PALLA, B. et al. Comparing the surgical response of bisphosphonate-related versus denosumab-related osteonecrosis of the jaws. **Journal of Oral and Maxillofacial Surgery**, v. 79, n. 5, p. 1045-1052, 2021.

PASSERI, Luis Augusto; BÉRTOLO, Manoel Barros; ABUABARA, Allan. Osteonecrose dos maxilares associada ao uso de bisfosfonatos. **Revista Brasileira de Reumatologia**, v. 51, p. 404-407, 2011.

PEREIRA, Francisco de Assis et al. Osteonecrose dos maxilares associada a bisfosfonatos. **Rev. bras. cir. cabeça pescoço**, 2009.

PINTO, VMC. **Osteonecrose da mandíbula e/ou maxilas em pacientes submetidos à terapia com bisfosfonatos**. 2010. p.49. Pós-Graduação em Ciências (Oncologia)- Fundação Antônio Prudente, São Paulo, 2010.

RIBEIRO, G. H. et al. Osteonecrose da mandíbula: revisão e atualização em etiologia e tratamento. **Brazilian Journal of Otorhinolaryngology**, v. 84, p. 102-108, 2018.

RUGGIERO, S. L. et al. American Association of Oral and Maxillofacial Surgeons position paper on medication-related osteonecrosis of the jaw— 2014 update. **Journal of Oral and Maxillofacial Surgery**, v. 72, n. 10, p. 1938-1956, 2014.

RUGGIERO, SL; DODSON, TB; AGHALOO, T; CARLSON, RR; WARD, BB; KADEMANI, D. American Association of Oral and Maxillofacial Surgeons' Position Paper on Medication-Related Osteonecrosis of the Jaws—2022 Update. **Journal of Oral and Maxillofacial Surgery**, v.80, n.5, p.920-43, 2022.

RUOCCO-VETUCCI, V. et al. Bifosfonatos: tipos, mecanismos de ação e efeitos colaterais. Revisão da literatura para orientação de profissionais e estudantes das áreas médica e odontológica. **Revista Brasileira Multidisciplinar**, v. 26, n. 1, p. 94-120, 2023.

RUSSELL, R. Graham G. Bisphosphonates: mode of action and pharmacology. **Pediatrics**, v. 119, n. Supplement_2, p. S150-S162, 2007.

SVEJDA, B. et al. Position paper on medication-related osteonecrosis of the jaw (MRONJ). **Wiener Medizinische Wochenschrift**, v. 166, p. 68-74, 2016.

TENENBAUM, Howard C. et al. Bisfosfonatos e periodontia: aplicações potenciais para regulação da massa óssea no periodonto e outras utilizações terapêuticas/diagnósticas. **Revista de Periodontia**, v. 73, n. 7, pág. 813-822, 2002.

WAT, Winnie Zee Man. Current controversies on the pathogenesis of medication-related osteonecrosis of the jaw. **Dentistry journal**, v. 4, n. 4, p. 38, 2016.

WILLIAMS, William Bradford; O'RYAN, Felice. Manejo da osteonecrose da mandíbula relacionada a medicamentos. **Clínicas de Cirurgia Bucomaxilofacial**, v. 27, n. 4, pág. 517-525, 2015.

WOO, Sook-Bin; HELLSTEIN, John W.; KALMAR, John R. Systematic review: bisphosphonates and osteonecrosis of the jaws. **Annals of internal medicine**, v. 144, n. 10, p. 753-761, 2006.

WUTZL, Arno et al. Treatment results of bisphosphonate-related osteonecrosis of the jaws. **Head & Neck: Journal for the Sciences and Specialties of the Head and Neck**, v. 30, n. 9, p. 1224-1230, 2008.